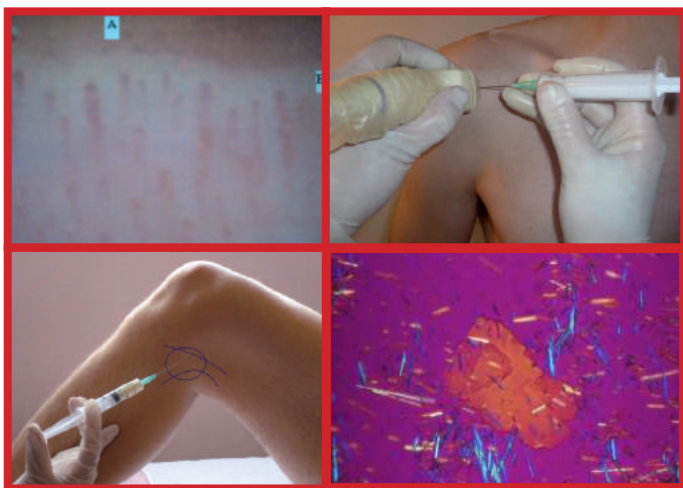


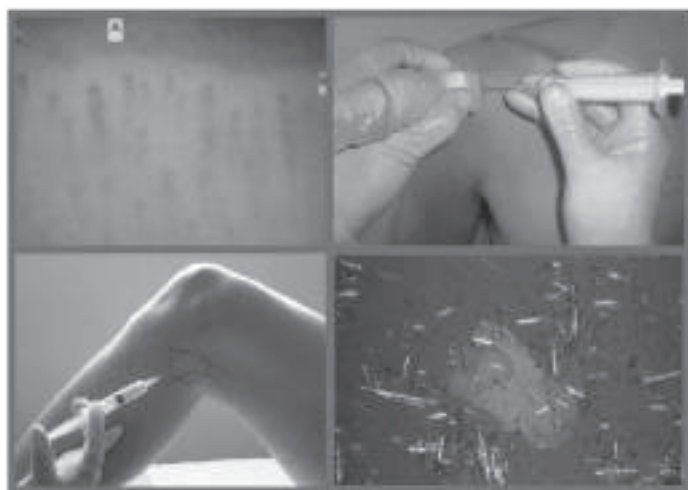Guías de procedimientos en reumatología



Asociación
Colombiana de
Reumatología

REUMATOLOGÍA

**Guías de
procedimientos
en reumatología**



Asociación
Colombiana de
Reumatología

REUMATOLOGÍA

GUÍAS DE PROCEDIMIENTOS EN REUMATOLOGÍA

© 2012 Asociación Colombiana de Reumatología
Calle 94 No. 15-32 Oficina 603
Teléfono: 6350840 Fax: 6215145
e-mail: asoreuma@epm.net.co
Bogotá D.C., Colombia
Reservados todos los derechos

ISBN:978-958-57459-0-2

Editores: Yimy Francisco Medina Velásquez, MD, MSc(c)
Philippe Chalem Choueka, MD, FACP

Coordinador editorial: Philippe Chalem Ch., MD, FACP

Prohibida la reproducción total o parcial de esta obra por cualquier medio, sin autorización escrita de la Asociación Colombiana de Reumatología y de los editores.

Producción: Asociación Colombiana de Reumatología
Diagramación: Janeth Albarracín G.
Impresión: Mavarac Ltda.

Impreso en Colombia
Printed in Colombia

EDITORES

Yimy Francisco Medina Velásquez, MD, MSc(c)

Especialista en Medicina Interna y Reumatología
Candidato a Magister en Epidemiología Clínica, Pontificia Universidad
Javeriana
Fundación Instituto de Reumatología Fernando Chalem
Bogotá

Philippe Chalem Choueka, MD, FACP

Especialista en Medicina Interna y Reumatología
Profesor Asociado de la Fundación Universitaria San Martín
Profesor Asistente de Medicina Interna y Reumatología, Universidad del
Rosario
Director de la Fundación Instituto de Reumatología Fernando Chalem
Bogotá

REVISOR EXTERNO

Luis R. Espinoza, MD, MACP, MACR

Especialista en Medicina Interna y Reumatología
Professor and Chief
Section of Rheumatology
Louisiana State University Health Sciences Center
New Orleans, USA

REVISOR INTERNO

Philippe Chalem Choueka, MD, FACP

DEDICATORIA

Para Valen a quien siempre tendré
en mi corazón

Yimy F. Medina

JUNTA DIRECTIVA DE LA ASOCIACIÓN COLOMBIANA DE
REUMATOLOGÍA
2009-2011

María José Jannaut Peña, Presidenta
Especialista en Medicina Interna y Reumatología
Clínica Reina Sofía
Bogotá

Rita Magola Sierra Merlano, Secretaria
Especialista en Medicina Interna y Reumatología
Doctora en Ciencias de la Educación, Rudecolombia, Universidad de Nariño
Profesora y Jefe del Departamento de Postgrado, Facultad de Medicina,
Universidad de Cartagena

Paul Alejandro Méndez Patarroyo, Tesorero
Especialista en Medicina Interna y Reumatología
Fundación Instituto de Reumatología Fernando Chalem
Fundación Santa Fe de Bogotá

JUNTA DIRECTIVA DE LA ASOCIACIÓN COLOMBIANA DE
REUMATOLOGÍA
2011-2013

Monique Chalem Choueka, Presidenta
Especialista en Medicina Interna y Reumatología
Fundación Instituto de Reumatología Fernando Chalem
Fundación Santa Fe de Bogotá

Adriana Soraya Díaz Maldonado, Secretaria
Especialista en Pediatría y Reumatología
Instituto Roosevelt
Hospital de la Misericordia
Bogotá

Andrés Ricardo Fernández, Tesorero
Especialista en Medicina Interna y Reumatología
Inmunar IPS
Reumatólogo Coordinador, Clínica Juan Luis Londoño de Saludcoop
Medellín

Autores

ANA MILENA ARBELÁEZ, MD. Médica de la Universidad de Cartagena. Especialista en Medicina Interna de la Universidad Militar Nueva Granada. Especialista en Reumatología de la Universidad Militar Nueva Granada. Profesora de Medicina Interna y Reumatología del Hospital Militar Central. Reumatóloga del Centro Integral de Reumatología e Inmunología (CIREI), Bogotá

ADRIANA BELTRÁN OSTOS, MD. Candidata a Magister en Epidemiología Clínica Pontificia Universidad Javeriana. Médica de la Universidad Militar Nueva Granada. Especialista en Medicina Interna de la Universidad Militar Nueva Granada. Especialista en Reumatología de la Universidad Militar Nueva Granada. Reumatóloga del Hospital Universitario Clínica San Rafael. Reumatóloga del Hospital Central de la Policía Nacional, Bogotá

JUAN MANUEL BELLO GUALTEROS, MD. Médico de la Universidad Nacional de Colombia. Especialista en Medicina Interna de la Pontificia Universidad Javeriana. Especialista en Reumatología de la Universidad Militar Nueva Granada. Reumatólogo del Hospital Militar Central, Bogotá

CLAUDIA LUCÍA CALA MORALES, MD. Médica de la Universidad Nacional de Colombia. Médica Oftalmóloga de la Universidad Nacional de Colombia. Fellow in Fa-

mily Medicine, University of Texas, Health Science Center, San Antonio

DORA LILIANA CANDIA ZÚNIGA, MD. Médico de la Universidad Juárez del Estado de Durango, México. Especialista en Medicina Interna de la UNAM, Hospital Español de México. Especialista en Reumatología de la UNAM, Instituto Nacional de Cardiología. Post Doctoral Fellow in Rheumatology, Louisiana State University, New Orleans. Reumatóloga del Hospital Español de México

ALEJANDRO ANTONIO CARDONA TAPIAS, MD. Médico de la Universidad Pontificia Bolivariana. Especialista en Medicina Interna de la Universidad de Antioquia. Especialista en Reumatología de la Universidad de Antioquia. Docente de reumatología de la Corporación Universitaria Remington y de la Universidad Cooperativa de Colombia, Medellín. Reumatólogo del Hospital Universitario San Vicente de Paúl y del Instituto del Corazón, Medellín

MONIQUE CHALEM CHOUKA, MD. Médica de la Universidad del Rosario. Especialista en Medicina Interna de la Universidad Militar Nueva Granada. Especialista en Reumatología del Hospital Cochin - Universidad de París. Profesora Asocia-da de Medicina Interna y Reumatología de la Fundación Universitaria San Martín. Reumatóloga de la Fundación Santa Fe de Bogotá. Reumatóloga de la Fundación

Instituto de Reumatología Fernando Chalem, Bogotá. Presidenta de la Asociación Colombiana de Reumatología 2011-2013

PHILIPPE CHALEM CHOUÉKA, MD, FACP. Médico de la Universidad del Rosario. Especialista en Medicina Interna de la Universidad del Rosario. Especialista en Reumatología de la Universidad Nacional de Colombia. Médico Residente Extranjero del Hospital Cochin de París. Profesor Asistente de Medicina Interna y Reumatología, Universidad del Rosario. Profesor Asociado de Medicina Interna y Reumatología de la Fundación Universitaria San Martín. Director de la Fundación Instituto de Reumatología Fernando Chalem, Bogotá

PAOLA XIMENA CORAL ALVARADO, MD. Médica de la Universidad del Rosario. Especialista en Medicina Interna de la Universidad El Bosque. Especialista en Reumatología de la Universidad Nacional de Colombia. Profesora Clínica de la Facultad de Medicina de la Universidad de los Andes. Jefe de la Sección de Reumatología de la Fundación Santa Fe de Bogotá

MARÍA FERNANDA CUBIDES ACOSTA, MD. Médica de la Pontificia Universidad Javeriana. Especialista en Medicina Interna de la Pontificia Universidad Javeriana. Especialista en Reumatología de la Universidad de la Sabana. Reumatóloga de Biomab IPS y de Unimarly, Bogotá

DANIEL G. FERNÁNDEZ ÁVILA, MD. Médico de la Universidad Pedagógica y Tecnológica de Colombia, UPTC. Especialista en Medicina Interna de la Pontificia Universidad Javeriana. Especialista

en Reumatología de la Universidad Militar Nueva Granada. Especialista en Docencia Universitaria de la Universidad Militar Nueva Granada. Profesor de la Facultad de Medicina de la Pontificia Universidad Javeriana. Director del Grupo Javeriano de Investigación en Enfermedades Reumáticas. Reumatólogo del Hospital Universitario San Ignacio, Bogotá

ZOILA MARLENE GUIBERT TOLEDANO, MD, PhD. Médica de la Universidad de Ciencias Médicas de la Habana. Especialista de Segundo Grado en Reumatología de la Universidad de Ciencias Médicas de la Habana. Profesora Titular e Investigadora del Instituto Superior de Ciencias Médicas de Cuba. Servicio Nacional de Reumatología de Cuba

JAIME ALBERTO LONDOÑO RESTREPO, MD. Médico de la Universidad Pontificia Bolivariana. Especialista en Ortopedia y Traumatología de la Universidad Pontificia Bolivariana. Especialista en Cirugía de la Mano de la Universidad El Bosque. Cirujano de Mano del Hospital Pablo Tobón Uribe, Medellín

JAVIER DARÍO MÁRQUEZ HERNÁNDEZ, MD. Médico de la Universidad El Bosque. Especialista en Medicina Interna de la Universidad de Panamá, Hospital Santo Tomás. Especialista en Reumatología de la UNAM, Instituto Nacional de Cardiología. Post Doctoral Fellow in Rheumatology, Louisiana State University, New Orleans. Médico Internista y Reumatólogo del Hospital Pablo Tobón Uribe, Medellín

YIMY FRANCISCO MEDINA VELÁSQUEZ, MD, MSc (c). Candidato a Magister en Epidemiología Clínica Pontificia Universi-

dad Javeriana. Médico de la Universidad Central del Ecuador, Quito. Especialista en Medicina Interna de la Universidad Nacional de Colombia. Especialista en Reumatología de la Universidad Nacional de Colombia. Reumatólogo de la Fundación Instituto de Reumatología Fernando Chalem, Bogotá

PAUL ALEJANDRO MÉNDEZ PATARROYO, MD. Médico de la Universidad Nacional de Colombia. Especialista en Medicina Interna de la Universidad El Bosque. Especialista en Reumatología de la Universidad Nacional de Colombia. Reumatólogo de la Fundación Santa Fe de Bogotá. Reumatólogo de la Fundación Instituto de Reumatología Fernando Chalem, Bogotá

ADRIANA MOTTA BELTRÁN, MD. Médica de la Universidad Del Rosario. Dermatóloga de la Universidad Javeriana. Docente del Posgrado de Dermatología de la Universidad El Bosque. Directora del Posgrado de Dermatología de la Universidad El Bosque. Jefe del Servicio de Dermatología del Hospital Simón Bolívar, Bogotá

LUIS FELIPE NÁQUIRA ESCOBAR, MD. Médico de la Universidad CES. Especialista en Ortopedia y Traumatología de la Universidad Militar Nueva Granada. Profesor de la Universidad CES y la Universidad Pontificia Bolivariana. Especialista en Cirugía de la Mano de la Universidad Militar Nueva Granada. Ortopedista y Cirujano de Mano del Hospital Pablo Tobón Uribe. Cirujano de Mano de la Clínica CES, Medellín. Miembro de la Junta Directiva de la Asociación Colombiana de Cirugía de Mano

MARLON B. PORRAS ANGARITA, MD. Médico de la Universidad Industrial de Santander. Especialista en Medicina Interna de la Universidad Militar Nueva Granada. Especialista en Reumatología de la Universidad de la Sabana. Reumatólogo en Riesgo de Fractura-CAYRE. Reumatólogo de la Fundación Instituto de Reumatología Fernando Chalem, Bogotá

GERARDO QUINTANA LÓPEZ, MD, MSc. Médico de la Universidad Nacional de Colombia. Especialista en Medicina Interna de la Fundación Universitaria Ciencias de la Salud. Especialista en Reumatología de la Universidad Nacional de Colombia. Profesor Asociado de la Facultad de Medicina de la Universidad Nacional de Colombia. Profesor de la Facultad de Medicina de la Universidad de los Andes. Reumatólogo de la Fundación Santa Fe de Bogotá

JOSÉ FÉLIX RESTREPO SUÁREZ, MD. Médico de la Universidad Libre de Colombia, Seccional Barranquilla. Especialista en Medicina Interna de la Universidad Nacional de Colombia. Especialista en Reumatología de la Universidad Nacional de Colombia. Research Fellow in Rheumatology, University of Texas, Health Science Center, San Antonio. Profesor Titular de Medicina Interna y Reumatología de la Universidad Nacional de Colombia

BENJAMÍN REYES BELTRÁN, MD. Médico de la Universidad Nacional de Colombia. Especialista en Medicina Interna de la Universidad Industrial de Santander. Especialista en Reumatología de la Universidad Militar Nueva Granada. Diplomado en Ecografía Musculo-esquelética de la

Universidad de la Sabana. Reumatólogo del Hospital Central de la Policía Nacional, Bogotá

GIL ALBERTO REYES LLERENA, MD, PHD. Médico de la Universidad de la Habana. Especialista en Medicina Interna de la Universidad de la Habana. Especialista de Segundo Grado en Reumatología del Servicio Nacional de Reumatología de Cuba. Profesor Titular de Medicina Interna. Investigador Titular del CITMA (Ciencia, Tecnología y Medio Ambiente de Cuba). Jefe de Reumatología/ Artroscopía del CIMEQ, La Habana. Presidente de la Sociedad Cubana de Reumatología

ELSA REYES SANMIGUEL, MD. Médica de la Universidad Nacional de Colombia. Especialista en Medicina Interna de la Universidad Nacional de Colombia. Especialista en Reumatología de la Universidad Militar Nueva Granada. Reumatóloga de Servimed EU, Bucaramanga

CILIA ROJAS SANABRIA. Bacterióloga del Colegio Mayor de Cundinamarca. Profesora Adscrita de la Facultad de Medicina de la Universidad Nacional de Colombia. Directora del Laboratorio Clí-

nico en Riesgo de Fractura-CAYRE IPS, Bogotá

ADRIANA ROJAS VILLARRAGA, MD. Médica de la Universidad Nacional de Colombia. Especialista en Medicina Interna de la Universidad Nacional de Colombia. Especialista en Reumatología de la Universidad Nacional de Colombia. Profesora Asociada de la Facultad de Medicina de la Universidad del Rosario. Coordinadora del Centro de Estudio de Enfermedades Autoinmunes (CREA), Escuela de Medicina y Ciencias de la Salud, Universidad del Rosario, Bogotá

BORIS FERNANDO SÁNCHEZ POLANÍA, MD. Médico de la Universidad Nacional de Colombia. Especialista en Dermatología de la Universidad El Bosque. Docente de posgrado en Dermatología de la Universidad El Bosque. Dermatólogo del Hospital Occidente de Kennedy, Bogotá

HERNÁN URBINA JOIRO, MD. Médico de la Universidad del Rosario. Especialista en Medicina Interna del Hospital Militar Central. Especialista en Reumatología de la UNAM, Instituto Salvador Zúbirán. Secretario General de la Academia de Medicina de Cartagena

PRESENTACIÓN

Las presentes guías se empezaron a gestar en el seno de la Asociación Colombiana de Reumatología hace varios años, cuando algunos de los colegas reumatólogos comentaban su inquietud con respecto al hecho de que algunas Empresas Promotoras de Salud (EPS) autorizaran a otros especialistas -principalmente a los médicos ortopedistas- la realización de procedimientos ordenados por los reumatólogos para sus propios pacientes. De hecho, algunos médicos desconocían a la reumatología como especialidad, al enviar a otros especialistas diferentes del reumatólogo, a pacientes con enfermedades reumáticas (artritis reumatoide, osteoartritis, reumatismo de tejidos blandos y otras) que requerían procedimientos locales como las infiltraciones.

Al investigar sobre el tema observamos que es escasa la literatura acerca de los procedimientos en reumatología y más aun en idioma español, por lo que los reumatólogos debemos recurrir a textos de otras especialidades para poder repasar o recordar un procedimiento que es de nuestra especialidad. Esto nos llevó a la idea de realizar unas guías de procedimientos dirigidas a médicos reumatólogos y no reumatólogos.

Estas guías están concebidas para dar a conocer a los entes estatales, las EPS y la comunidad científica los procedimientos realizados por los reumatólogos. Sin pretender que este documento sea un estado del arte de los procedimientos en reumatología, lo que intentamos es, además, elaborar un documento oficial de la Asociación Colombiana de Reumatología acerca de las principales intervenciones relacionadas con nuestra especialidad.

Cualquier libro, inclusive si es reducido en su extensión, implica una labor mancomunada de varias personas, por lo cual no queremos finalizar estas líneas sin agradecer a cada uno de los 28 autores de los diferentes capítulos por su contribución encomiable y desinteresada; al profesor Luis Espinoza, Jefe de la Sección de Reumatología de Louisiana State University Health Sciences Center (New Orleans, USA) por la revisión externa y comentarios acerca de cada uno de los capítulos; a los miembros de las Juntas Directivas de la Asociación Colombiana de Reumatología (2009-2011 y 2011-2013) por su permanente apoyo; a Janeth Albarracín por el trabajo de diagramación así como por los consejos indispensables brindados a la Coordinación Editorial y finalmente a Dioselina Lizarazo por la labor administrativa que ha permitido culminar con éxito esta publicación.

Los Editores

PRÓLOGO

Es un gran placer y un honor el haber colaborado con esta obra de gran magnitud y envergadura, que dará la pauta a los miembros de la Asociación Colombiana de Reumatología acerca de cómo proceder en la realización de procedimientos relacionados con el manejo de los pacientes con enfermedades reumáticas.

La gestación de las Guías es de por sí un gran hecho, el cual indudablemente fue el resultado del esfuerzo mancomunado de todos los miembros de la organización. Sin embargo, su culminación se debió a la tenacidad de los Editores, los doctores Philippe Chalem y Yimy Medina, con la colaboración de un gran número de reumatólogos nacionales e internacionales, responsables de los 25 capítulos que comprende esta publicación.

Las Guías en sí constituyen un mapa que traza en una forma ordenada y sistematizada los pasos fundamentales, las técnicas y el razonamiento a seguir para proceder a la investigación y el tratamiento de la mayor parte de padecimientos reumáticos.

Varios capítulos describen de manera sucinta las diferentes vías de acceso para la aspiración e infiltración articular, el examen e interpretación del líquido sinovial, la técnica de la artroscopia y la técnica terapéutica de la sinovectomía química. Se describen muy bien las técnicas de infiltraciones del espacio articular, de los tejidos blandos e intralesionales, incluyendo los tendones, las bursas, los nódulos subcutáneos, los tofos y la calcinosis. Las complicaciones que a veces ocurren con estos procedimientos están bien documentadas. Las pautas a seguir para los bloqueos mioneurales, de nervios periféricos y de puntos gatillo están claramente descritas. Las indicaciones y las preparaciones disponibles para la viscosuplementación están bien documentadas.

Las indicaciones y técnicas para la obtención de tejidos con fines diagnósticos, tanto de membrana sinovial, músculo, nervio periférico, glándula salival y piel, así como para la resección de tumores benignos, están muy claras.

La descripción, indicaciones e interpretación de la técnica de la capilarosopia, de mucha actualidad, proporcionan lineamientos claros. Otra técnica de mucha actualidad como la ultrasonografía es presentada de forma clara y se proporciona información reciente y de mucha relevancia.

La técnica de la osteodensitometría, de gran utilidad para el diagnóstico y manejo de la osteoporosis tanto primaria como secundaria, se encuentra claramente discutida.

Las guías para las indicaciones y la realización de infusiones terapéuticas, especialmente en lo que concierne al uso de terapia biológica, están bien actualizadas.

El primer capítulo de las Guías está relacionado con la obtención del consentimiento informado, tanto en adultos como en menores, para poder proceder a la realización de procedimientos diagnósticos y terapéuticos. Diversos capítulos abordan otros aspectos éticos, económicos, normativos y de clasificación, relacionados con los actos médicos.

Este documento debe servir como ejemplo a seguir para otras sociedades, especialmente internacionales, porque brinda de una manera racional pautas claras y lógicas, y es de gran ayuda para la práctica diaria del reumatólogo.

Luis R. Espinoza, M.D., MACP, MACR
Profesor y Jefe, Sección de Reumatología
Louisiana State University Health Sciences Center

CONTENIDO

| | |
|--------------------------------------------------------------------------------|----|
| CONSENTIMIENTO INFORMADO | 1 |
| <i>Elsa Reyes</i> | |
| GLUCOCORTICOIDES INTRAARTICULARES | 11 |
| <i>Philippe Chalem</i> | |
| SINOVIORTESIS..... | 23 |
| <i>Philippe Chalem</i> | |
| VISCOSUPLEMENTACIÓN | 31 |
| <i>Philippe Chalem</i> | |
| ARTROCENTESIS O ASPIRACIÓN ARTICULAR | 35 |
| <i>Alejandro Cardona, Philippe Chalem, Yimy F. Medina</i> | |
| ESTUDIO DEL LÍQUIDO SINOVIAL | 41 |
| <i>Cilia Rojas</i> | |
| LA ARTROSCOPIA DIAGNÓSTICA Y QUIRÚRGICA EN REUMATOLOGÍA..... | 49 |
| <i>Gil Alberto Reyes, Zoila Marlene Guibert</i> | |
| BIOPSIA DE GLÁNDULA SALIVAL MENOR..... | 59 |
| <i>José Félix Restrepo, Claudia Lucía Cala</i> | |
| BIOPSIA DE NERVIOS SURAL..... | 63 |
| <i>José Félix Restrepo</i> | |
| BIOPSIA DE PIEL..... | 69 |
| <i>Boris Sánchez, Yimy F. Medina, Adriana Motta</i> | |
| BIOPSIA MUSCULAR | 81 |
| <i>Daniel Fernández, María Fernanda Cubides, Juan Manuel Bello, Elsa Reyes</i> | |
| BIOPSIA SINOVIAL..... | 89 |
| <i>Ana Milena Arbeláez, Marlon Porras</i> | |
| BLOQUEO DEL NERVIOS PERIFÉRICO | 97 |
| <i>Hernán Urbina, Yimy F. Medina</i> | |

| | |
|--------------------------------------------------------------------------------------------------|-----|
| BLOQUEO TRANSCUTÁNEO DE PUNTOS GATILLO MIOFASCIALES..... | 103 |
| <i>Paul Méndez</i> | |
| DENSITOMETRÍA ÓSEA | 113 |
| <i>Monique Chalem</i> | |
| INFILTRACION DE BURSA..... | 119 |
| <i>Paola Coral</i> | |
| INFILTRACIÓN INTRALESIONAL DE NÓDULO REUMATOIDE, TOFO Y GANGLIÓN | 131 |
| <i>Dora Liliana Candia, Javier Darío Márquez</i> | |
| INFILTRACIÓN DE TENDÓN..... | 139 |
| <i>Hernán Urbina, Yimy F. Medina</i> | |
| INFUSIÓN DE MEDICAMENTOS | 145 |
| <i>Adriana Beltrán</i> | |
| PUNCIONES GUIADAS POR ECOGRAFÍA..... | 153 |
| <i>Benjamín Reyes</i> | |
| RESECCIÓN DE NÓDULO, TOFO, GANGLIÓN, CALCINOSIS, QUISTE SINOVIOL..... | 163 |
| <i>Dora Liliana Candia, Jaime Alberto Londoño, Luis Felipe Náquira, Javier Darío Márquez</i> | |
| VIDEOCAPILAROSCOPIA..... | 171 |
| <i>Paola Coral, Gerardo Quintana</i> | |
| CÓDIGOS DE PROCEDIMIENTOS Y MANUAL TARIFARIO EN REUMATOLOGÍA..... | 177 |
| <i>Yimy F. Medina</i> | |
| ASPECTOS NORMATIVOS PARA LA REALIZACIÓN DE PROCEDIMIENTOS EN REUMATOLOGÍA | 183 |
| <i>Adriana Rojas</i> | |
| LA NUEVA CLASIFICACIÓN DE PROCEDIMIENTOS. LA CLASIFICACIÓN COMÚN DE ACTOS MÉDICOS (CCAM)..... | 193 |
| <i>Yimy F. Medina</i> | |
| INDICE DE FIGURAS | 197 |
| INDICE DE TABLAS..... | 203 |
| INDICE MATERIAS | 207 |

Guías de procedimientos en reumatología



Asociación
Colombiana de
Reumatología

CONSENTIMIENTO INFORMADO

ELSA REYES

INTRODUCCIÓN

El ser humano es persona, y tiene una dignidad que le hace merecedor y deudor de respeto por parte de sus congéneres. Es una persona con autonomía, con derechos y deberes, entre los que se cuenta el de gestionar de manera responsable su vida y su salud. De esta manera puede tomar decisiones después de recibir la información cierta y pertinente, por parte de su médico tratante, sobre su estado de salud, su diagnóstico, los posibles tratamientos farmacológicos, quirúrgicos o de otro tipo que podrían ayudar a restablecer su salud o a disminuir sus síntomas. Podrá tomar las decisiones relacionadas con aceptarlos, rechazarlos o posponerlos y asumir la responsabilidad de las mismas.

La persona que se siente enferma (en adelante se denominará “paciente”) que acude al médico, en este caso al reumatólogo, busca un diagnóstico temprano, para el cual, a veces se necesita la obtención de muestras de tejido afectado (biopsias) o de líquido sinovial mediante artrocentesis. Como generalmente es un paciente crónico y padece una enfermedad que requiere un “tratamiento modificador” de tipo farmacológico, también requiere, según la evolución individual de cada patología, unas medidas de manejo sintomático del dolor o de la inflamación articular, mediante bloqueos de puntos dolorosos en los tejidos blandos o infiltraciones de medicamentos intraarticulares o periarticulares.

En la modalidad de “tratamiento modificador” de las enfermedades reumáticas como la artritis reumatoide (AR), el lupus eritematoso sistémico (LES), las espondiloartritis, se incluye, entre otras, la aplicación parenteral de fármacos inmunomoduladores o inmunosupresores. Estos fármacos, tradicionalmente utilizados por los hemato-oncólogos en el tratamiento de las enfermedades malignas, son utilizados también por los reumatólogos desde hace más de 30 años para modular o suprimir parcialmente la respuesta autoinmune o inflamatoria: es el caso de la infusión intravenosa de ciclofosfamida, el uso parenteral de metotrexate, o desde hace ya más de 10 años, la aplicación de terapias biológicas. Estas últimas incluyen la administración intravenosa de anticuerpos monoclonales contra el factor de necrosis tumoral alfa (anti-TNF) como el infliximab, de abatacept que bloquea la activación de los linfocitos T, del anti-CD20 rituximab, del antagonista de la interleuquina 6 (IL6) tocilizumab, o el uso subcutáneo de otros biológicos como los anti-TNF eta-

nercept o adalimumab. En algunos casos se requiere la prevención y manejo de efectos secundarios durante la infusión o después de la misma, como las reacciones alérgicas locales o sistémicas, las náuseas y el vómito, con la aplicación previa de antihistamínicos, adrenalina, corticoides o antieméticos. En el caso particular de la ciclofosfamida, la prevención de cistitis hemorrágica, mediante la aplicación de 2-mercaptoetano-sulfonato-sódico (MESNA). Por esto, su aplicación requiere la presencia del médico reumatólogo y del personal de enfermería competente, entrenado en su aplicación.

Estos medicamentos requieren una cuidadosa evaluación del enfermo antes de su uso, para evitar posibles complicaciones infecciosas, como la tuberculosis y otras infecciones oportunistas e intercurrentes.

Para el tratamiento de la osteoporosis también se utilizan periódicamente medicamentos parenterales, como los bisfosfonatos (ibandronato, ácido zoledrónico) y una hormona modificada (teriparatide).

Para la aplicación de los fármacos previamente mencionados es conveniente obtener del paciente su consentimiento.

El consentimiento informado es parte indispensable de los procesos de investigación de nuevos fármacos, y entra dentro de los “documentos que los investigadores deben presentar con cada solicitud de evaluación de una propuesta de investigación” al Comité de Ética de Investigación. En la Resolución 2378 de 2008 del Ministerio de la Protección Social, se define el Consentimiento Informado como:

“Un proceso mediante el cual un sujeto confirma voluntariamente su deseo de participar en un estudio en particular, después de haber sido informado sobre todos los aspectos de éste que sean relevantes y puedan afectar su decisión de participar. El consentimiento informado se documenta por medio del formato de consentimiento informado, que debe ser firmado y fechado por el participante, dos testigos y el médico investigador” (1).

ANTECEDENTES

El consentimiento informado es más que un documento necesario, previo a los procedimientos arriba relacionados: es una proposición del médico a su paciente y una decisión libre por parte de éste, de la que queda constancia en un documento firmado, por el paciente o su representante legal y por el médico tratante. En este documento consta que el profesional ha informado al paciente sobre la conveniencia, los posibles riesgos y beneficios de hacer u omitir un tratamiento o procedimiento, y que el paciente entiende la explicación ofrecida por el médico, acepta su realización, asume la incertidumbre del resultado y firma, en presencia de testigos, dejando constancia de la comprensión y aceptación del tratamiento y del documento.

Este proceso de colaboración entre médico y paciente, para lograr el mejor diagnóstico y el mejor tratamiento, respeta los principios de autonomía y beneficencia, y se constituye en una herramienta médico legal para respaldar las decisiones tomadas entre las partes y es, además, un elemento probatorio en los procesos de responsabilidad médico legal para las dos partes.

En la Constitución Política de Colombia de 1991 (2), Capítulo 1, Título II, Artículos 16 y siguientes, se garantizan el principio de autonomía y el derecho al libre desarrollo de la personalidad. Esto fue ratificado en la Resolución 13437 de 1991 del Ministerio de Salud Pública (3), en la que fue adoptado el Decálogo de Derechos del Paciente que ya había sido aprobado por la Asociación Médica Mundial en Lisboa, en 1981 (4). En el Artículo 1, Parágrafo 2, se sostiene que “todo paciente debe ejercer sin restricciones, su derecho a una comunicación plena y clara con el médico, apropiada a sus condiciones psicológicas y culturales, que le permitan obtener toda la información necesaria respecto a la enfermedad que padece, así como a los procedimientos y tratamientos que se le vayan a practicar y el pronóstico y riesgo que dicho tratamiento conlleve”.

La Resolución 2378 de 2008, por la cual se adoptan las Buenas Prácticas Clínicas para las instituciones que conducen investigación con medicamentos en seres humanos, dice:

“Toda investigación que recaiga sobre seres humanos debe ser evaluada y aprobada por el Comité de Ética Institucional. El Comité debe evaluar el proyecto de investigación, el formulario de consentimiento informado (documento que explica el objeto de la investigación, incluidos los riesgos y beneficios a los potenciales participantes), la información conocida sobre el fármaco (incluidos los informes de acontecimientos adversos inesperados) y toda publicidad potencial planificada para obtener participantes” (5).

En la Ley 23 de 1981 o Código de Ética Médica, están las actividades y advertencias que el médico debe realizar:

“Artículo 15: El médico no expondrá a sus pacientes a riesgos injustificados. Pedirá su consentimiento para aplicar los tratamientos médicos y quirúrgicos que considere indispensables y que puedan afectarlo física o psíquicamente, salvo en los casos en que ello no fuere posible, y le explicará al paciente o a sus responsables de tales consecuencias anticipadamente.

Artículo 16: La responsabilidad del médico por reacciones adversas, inmediatas o tardías, producidas por efecto del tratamiento, no irá más allá del riesgo previsto. El médico advertirá de él al paciente o a sus familiares o allegados” (6).

El Decreto 3380 de 1981, dispone:

Artículo 10: “El médico cumple la advertencia del riesgo previsto, a que se refiere el inciso segundo del artículo 16 de la Ley 23 de 1981, con el aviso que en

forma prudente haga a su paciente o a sus familiares y allegados, con respecto a los efectos adversos que, en su concepto, dentro del campo de la práctica médica, pueden llegar a producirse como consecuencia del tratamiento o procedimiento médico”.

Artículo 11: “El médico quedará exonerado de hacer la advertencia del riesgo previsto en los siguientes casos: a) Cuando el estado mental del paciente y la ausencia de parientes o allegados se lo impidan. b) Cuando exista urgencia o emergencia para llevar a cabo el tratamiento o procedimiento médico”.

Artículo 12: “El médico dejará constancia en la historia clínica del hecho de la advertencia del riesgo previsto o de la imposibilidad de hacerla” (7).

En la revista Médico Legal, en la entrega de Junio de 2003, la División Científica del Fondo Especial Para Auxilio Solidario de Demandas (FEPASDE), hizo las siguientes recomendaciones, sobre el cumplimiento de esta obligación:

1. La advertencia de los riesgos y la solicitud del consentimiento es un acto médico obligatorio, que se debe realizar en la consulta previa al procedimiento, disponiendo de tiempo suficiente para una adecuada comunicación, y no se puede reemplazar por información impresa en formatos, ni debe ser dada por personal diferente al médico tratante.
2. Registrar en la Historia Clínica que se ha dado la información al paciente y su aceptación, pues es la mayor prueba de validez del hecho.
3. Se puede diligenciar un formato de consentimiento, que sea la constatación del acto médico de información obligatoria y del consentimiento por parte del paciente, de que el profesional realice el procedimiento.
4. Se recomienda que el formato sea de tipo abierto, que permita adecuarse a los diferentes procedimientos, en los cuales varían las técnicas, los riesgos previstos y efectos colaterales, así como las variaciones entre los pacientes.
5. Los riesgos previstos son las complicaciones que están descritas como frecuentes en la literatura médica para ese procedimiento, y se deben informar todos y quedar registrados en el formato de la historia clínica, por ejemplo el riesgo de sangrado en el sitio de una biopsia. Riesgo poco previsto es aquel descrito en la literatura, pero de baja frecuencia y poco probable si el paciente no tiene factores de riesgo particulares.
6. Se entiende por efectos colaterales las reacciones molestas, esperadas, pasajeras, graves o no graves, pero inevitables, que se han descrito para ese procedimiento, pero que no se consideran complicaciones importantes, y deben ser informadas al paciente, por ejemplo la posibilidad de lipotimia o síncope con el anestésico local.
7. El pronóstico o desenlace también puede ser advertido al paciente, de acuerdo con su condición médica, pues tiende a tolerar poco o mal los resultados que no satisfagan las expectativas creadas respecto a la recuperación de su salud (8).

El consentimiento informado es una manera, en la práctica diaria, de hacer operativa la autonomía del paciente, que es una persona con derechos que deben ser garantizados, y de armonizarla con el principio de beneficencia o no maleficencia ejercido por el médico y con la disponibilidad de los recursos sociales para la salud.

El consentimiento informado se puede considerar como un elemento básico de participación en la práctica médica que, como dice Pablo Simón, debe constituirse en un “imperativo ético” (9), que garantiza la promoción del bienestar personal y el ejercicio de la autodeterminación por parte del paciente. Este debe recibir la información suficiente, que lo capacite para hacer una elección o tomar una decisión inteligente con respecto a su propio tratamiento, en este caso, aceptar y permitir la realización de un procedimiento diagnóstico o terapéutico para el alivio de una enfermedad reumática.

Los procedimientos más frecuentemente realizados en reumatología son:

1. Artrocentesis.
2. Infiltración articular, de bursa, de vaina tendinosa, con glucocorticoide de depósito solo o mezclado con lidocaína.
3. Viscosuplementación con ácido hialurónico, o su análogo, hilano-GF.
4. Biopsia abierta o cerrada: de glándula salival menor, de sinovial, de nervio periférico, de músculo.
5. Bloqueo de punto doloroso.
6. Bloqueo neural.
7. Infusión de medicamentos: ciclofosfamida, metotrexato, bisfosfonatos, terapias biológicas.

El paciente, que se presume competente, debe ser informado claramente sobre los beneficios posibles, los riesgos, los costos, si existen tratamientos alternativos, las consecuencias prevenibles y el grado de incertidumbre propio de la variabilidad biológica. La protección legal o jurídica del médico se garantiza si se cumple con esa información explicada, que hace que el paciente, libremente, tome su decisión.

ELEMENTOS DEL CONSENTIMIENTO INFORMADO

Con los antecedentes mencionados, podemos decir que un formulario o documento que respalde la toma de una decisión, debe contener los siguientes elementos indispensables:

1. Parte informativa. Debe incluir el nombre del procedimiento, su objetivo, lo que se busca con su realización, la forma en la que se realiza, el tipo de anestesia, las molestias, el beneficio que se espera, los riesgos que se corren (los propios del procedimiento y los que dependen de la condición clínica del paciente), los efectos secundarios que se pueden esperar, lo que puede suceder si no se reali-

za el procedimiento. Se deben explicar los tratamientos alternativos, con alguna explicación que permita al paciente escoger entre el procedimiento propuesto y los alternativos. Debe ponerse a disposición del paciente información adicional si éste la desea, e informarle que puede ejercer la libertad de retirar el consentimiento cuando lo desee, sin tener que dar necesariamente una explicación.

2. Nombres y firmas del paciente o de su representante legal, del testigo, el médico informante responsable del procedimiento. Dirección y teléfonos del médico.

Un modelo general, que puede adecuarse para los procedimientos arriba enumerados, podría ser el siguiente:

CONSENTIMIENTO INFORMADO PARA EL PROCEDIMIENTO DENOMINADO:

1. INFORMACIÓN:

- a. En qué consiste: _____

- b. Se realiza de manera ambulatoria, no requiere preparación especial, pero se recomienda reposo relativo después de su realización, por ____ horas.
- c. Debe leer esta información y hacer preguntas para aclarar todas las dudas que se le presenten. Luego, si está de acuerdo, debe firmar para autorizar al médico a realizarlo.
- d. Debe informar sobre reacciones alérgicas previas a los anestésicos locales, o en infusiones o aplicaciones anteriores, sobre problemas del corazón, tensión alta y sobre cualquier problema de salud que considere necesario advertir, antes del procedimiento.
- e. Duración aproximada: _____
- f. Se descubre la zona afectada, se le practica una limpieza o lavado cuidadoso, con un antiséptico, para desinfectar.
- g. Luego se le aplicará un anestésico local y/o un medicamento llamado _____ en _____
_____ (número de puntos o nombre de la zona, articulaciones o biopsias).
- h. Al terminar, se hará presión sobre la zona, para evitar sangrado y cuando sea necesario, se cubrirá con gasa, esparadrapo y/o un vendaje.
- i. Antes de irse, se le explicará lo que debe hacer en las horas siguientes, las molestias que puede experimentar, las señales de alarma por las que debe volver a consultar y se le darán indicaciones para el siguiente control.

- j. Las molestias que usted puede tener con la aplicación de un anestésico local o de la mezcla con un corticoide son: el dolor de la punción y el ardor por el medicamento, que es de un minuto. Los riesgos son los de marearse, de tener alteraciones de la frecuencia y/o el ritmo cardíaco, y en muy raros casos, de alergias, las cuales estamos preparados para atenderle.
- k. Tras el procedimiento, podría sentir dolor, inflamación y en algunos casos, si se expone a materiales contaminados en la zona del procedimiento, la complicación es la infección. La posibilidad de hemorragia existe, por eso debe informar si está anticoagulado.
- l. En su caso, debemos además tener en cuenta que _____

(Describir los riesgos personales según su historia clínica, otras patologías que impliquen algún riesgo adicional, o riesgos propios del medicamento en infusión)
- m. No tiene obligación de hacerse el procedimiento.
- n. Pregunte por las alternativas de manejo y se le explicarán, así como su conveniencia o los problemas potenciales de optar por una de ellas o de renunciar al tratamiento.
- o. Si desea más información, solicítela y se la proporcionaremos con gusto.

2. CONSENTIMIENTO

Declaro que he sido informado verbalmente, he leído y entendido la información correspondiente al procedimiento que se me va a realizar, pude formular las preguntas que tenía y encontré las respuestas que me permiten comprender los beneficios, riesgos, efectos y posibles complicaciones del procedimiento. Recibo una copia de mi aceptación y conozco ya a quién acudir en caso de cualquier complicación posterior a su práctica.

En constancia doy mi consentimiento y firmo:

Nombre completo del paciente

Médico que indica el procedimiento

Firma del paciente

Firma y sello del médico

Documento de identidad

Médico que realiza el procedimiento

| | |
|-----------------------------------|------------------------------------|
| Nombre y Firma de testigo 1. | Firma y sello del médico |
| Relación con el paciente | |
| Nombre y firma de testigo 2. | Teléfono del médico al cual acudir |
| Relación con el paciente | |
| Lugar y fecha del consentimiento. | |

REFERENCIAS

1. Ministerio de Protección Social. Resolución Número 2378 de 2008. Por la cual se adoptan las Buenas Prácticas Clínicas para las instituciones que conducen investigación con medicamentos en seres humanos. Glosario, en el Anexo Técnico, capítulo I.
2. Constitución Política de Colombia de 1991. Gacetas Constitucionales Nos. 114, 116, 125 y 127 de 1991.
3. Resolución Número 13437 de 1991. Por la cual se constituyen los Comités de Ética Hospitalaria y se adopta el Decálogo de los Derechos de los Pacientes.
4. Declaración de Lisboa de la Asociación Médica Mundial sobre los Derechos del Paciente (Lisboa 1981, Bali 1995).
5. Resolución Número 2378 de 2008. Por la cual se adoptan las Buenas Prácticas Clínicas para las instituciones que conducen investigación con medicamentos en seres humanos. Artículo 7, párrafo primero.
6. Código de Ética Médica. Congreso de la República de Colombia. Ley 23 de 1981.

7. Decreto 3380 DE 1981. Por el cual se reglamenta la Ley 23 de 1981. Diario Oficial 35914. Miércoles 30 de diciembre de 1981.

8. División Científica Sociedad Colombiana de Anestesiología y Reanimación (SCARE). Recomendaciones para consentimiento informado. *Revista Médico-Legal* 2003; 9 (Julio-Septiembre): 54-56.

9. SIMÓN P. El consentimiento informado. Historia, teoría y práctica. Madrid: Editorial Triacastela; 2000.

GLUCOCORTICOIDES INTRAARTICULARES

PHILIPPE CHALEM

En 1951 Hollander realizó las primeras inyecciones intraarticulares de esteroides, utilizando la hidrocortisona. Posteriormente empezaron a utilizarse otras moléculas esteroideas para inyección intraarticular, obteniéndose un efecto más prolongado que con la hidrocortisona. Sin embargo, aun cuando los esteroides intraarticulares producen un rápido alivio de los síntomas en la articulación tratada, su efecto es transitorio (entre algunas semanas y unos pocos meses). Brindan un efecto antiinflamatorio y analgésico, pero no constituyen un tratamiento definitivo en las enfermedades articulares inflamatorias o degenerativas (1, 2).

TÉCNICA PARA LA INYECCIÓN DE SUSTANCIAS INTRAARTICULARES

Deben respetarse las técnicas de asepsia y antisepsia, así como ciertas normas de aplicación, que aparecen resumidas en la Tabla 1 (3).

Cada articulación tiene una o varias vías de abordaje, que el médico debe conocer perfectamente (Figuras 1 a 7). Se puede realizar la inyección de esteroides en las articulaciones interapofisiarias vertebrales y en las sacroilíacas, utilizando la ayuda de un fluoroscopio o de la tomografía computarizada.

La mayoría de las infiltraciones intraarticulares de glucocorticoides se realizan "a ciegas", es decir sin un control radiológico o ultrasonográfico, ya que su eventual inyección fuera del espacio articular no produce en general consecuencias graves. En la actualidad se realizan sin embargo cada vez más estos procedimientos con un control ecográfico para asegurar la aplicación dentro de la articulación (se encontrará la revisión correspondiente en otro capítulo de esta obra). Es importante evitar la aplicación del producto dentro de un tendón o la inyección de un producto como la hexacetonida de triamcinolona en tejidos blandos, por lo cual cierta pericia y conocimiento técnicos son indispensables (1).

INDICACIONES PARA EL USO DE ESTEROIDES INTRAARTICULARES

Probablemente una de las más obvias indicaciones sea la presencia de una monoartritis o de una oligoartritis, que quizás no amerite el uso de una terapia sistémica. Se puede realizar un tratamiento intraarticular siempre y cuando se haya

TABLA 1.

Normas para la aplicación de sustancias intraarticulares.

- Realización del procedimiento por personal especializado y entrenado.
- Conocimiento anatómico de las estructuras articulares a infiltrar.
- Conocimiento de las vías de abordaje de cada articulación.
- Explicar al paciente el procedimiento, sus riesgos y beneficios.
- Obtener la firma de un consentimiento informado.
- Situar al paciente en posición cómoda.
- Elegir la vía de acceso con la que se esté más familiarizado.
- Tener el material preparado antes de iniciar el procedimiento.
- Utilizar compuestos destinados a ser aplicados por vía intraarticular y que hayan sido conservados en condiciones adecuadas.
- Verificar la fecha de vencimiento del fármaco que se va a utilizar.
- Realizar el procedimiento de manera aséptica:
 1. Limpieza del área a infiltrar (con soluciones yodadas, por ejemplo)
 2. Manipulación aséptica del material de infiltración
 3. La aguja para cargar la jeringa debe ser diferente de la que se usa para realizar la infiltración
- El calibre y la longitud de la aguja deben ser apropiados para la articulación que se vaya a infiltrar; así mismo, el volumen de la jeringa debe ser proporcional al volumen de líquido que se va a inyectar y al calibre de la aguja (en efecto, si se utiliza una jeringa grande con una aguja muy fina, se presenta demasiada resistencia al realizar la inyección).
- Anestesiarse previamente los planos superficiales con una aguja fina, en caso de utilizarse agujas de grueso calibre o para la inyección de áreas muy sensibles.
- Introducir la aguja con prudencia.
- Si es posible, realizar una artrocentesis previa a la inyección de la sustancia terapéutica.
- No intentar vencer resistencias al empujar el émbolo.
- No inyectar un volumen superior al que pueda contener la articulación: sobre todo en las articulaciones interfalángicas y metacarpofalángicas puede presentarse una resistencia después de inyectar un pequeño volumen de líquido. El volumen aproximado para cada articulación es: interfalángicas 0,3 ml; metacarpofalángicas o metatarsofalángicas 0,5 ml; radiocarpianas 1ml; codos, hombros y cuellos de pie 2 a 3 ml; caderas 3 a 5 ml; rodillas 5 a 10 ml.
- Si es necesario, una vez retirada la aguja hacer presión en el sitio de punción para una hemostasia adecuada.
- Recomendar reposo de la articulación tratada durante 24 a 48 horas.
- Advertir al paciente acerca de las reacciones inflamatorias no infecciosas (en general al cabo de pocas horas de la inyección) o infecciosas que pueden presentarse.

FIGURA 1.

Infiltración de hombro. Para la infiltración intraarticular del hombro, el punto de referencia anatómico (amarillo) es la apófisis coracoides, cuya palpación es levemente dolorosa. El sitio de inyección (punto rojo) se ubica alrededor de 1 cm abajo y afuera de la apófisis coracoides. La punta de la aguja se dirige hacia la articulación glenohumeral, ligeramente hacia arriba y afuera. Se recomienda mantener el hombro en rotación externa. Tomado con autorización de los Editores de: Chalem P, Chalem F. Glucocorticoides intraarticulares y sinoviotesis. En: Alarcón-Segovia D, Molina J, eds. Tratado Hispanoamericano de Reumatología. Bogotá: Schering-Plough SA; 2006: 299-309.

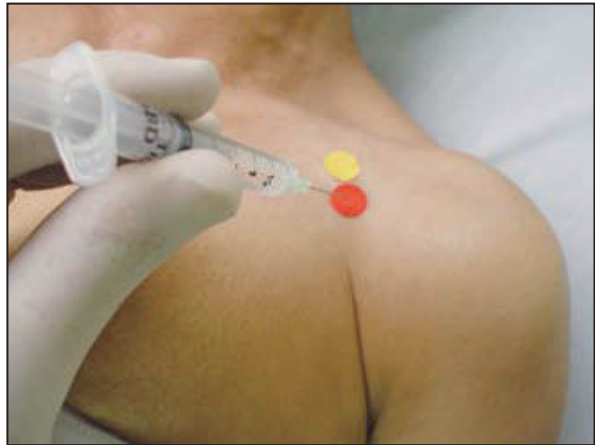
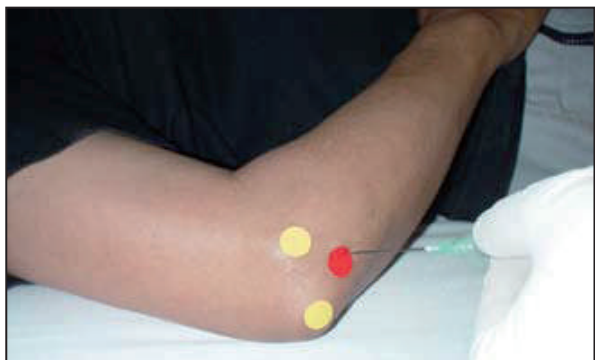
FIGURA 2.

Infiltración de codo. Para una infiltración de codo, los puntos de referencia anatómicos (amarillos) son el olécranon y el epicóndilo, con el codo en flexión de 90°. El sitio de inyección (punto rojo) se ubica en la mitad de los dos puntos de referencia y un poco distal a la recta que los une. La punta de la aguja se dirige hacia el centro del pliegue anterior del codo. Tomado con autorización de los Editores de: Chalem P, Chalem F. Glucocorticoides intraarticulares y sinoviotesis. En: Alarcón-Segovia D, Molina J, eds. Tratado Hispanoamericano de Reumatología. Bogotá: Schering-Plough SA; 2006: 299-309.



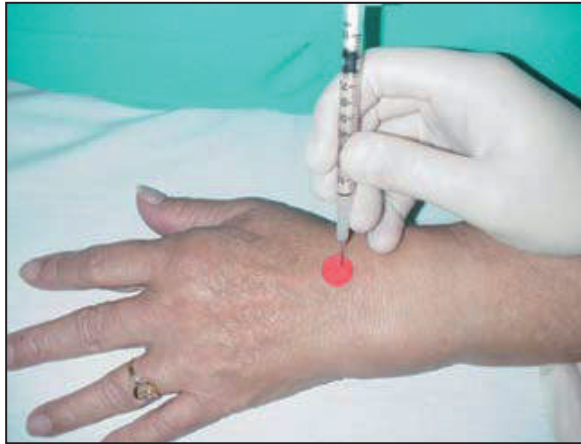

FIGURA 3.

Infiltración de la articulación radio-carpiana. El punto de inyección se palpa frecuentemente como una leve depresión que es apenas distal al radio y se localiza en el lado ulnar del tendón del extensor políicis longus. La dirección de la aguja es perpendicular a la piel. Tomado con autorización de los Editores de: Chalem P, Chalem F. Glucocorticoides intraarticulares y sinoviortesis. En: Alarcón-Segovia D, Molina J, eds. Tratado Hispanoamericano de Reumatología. Bogotá: Schering-Plough SA; 2006: 299-309.

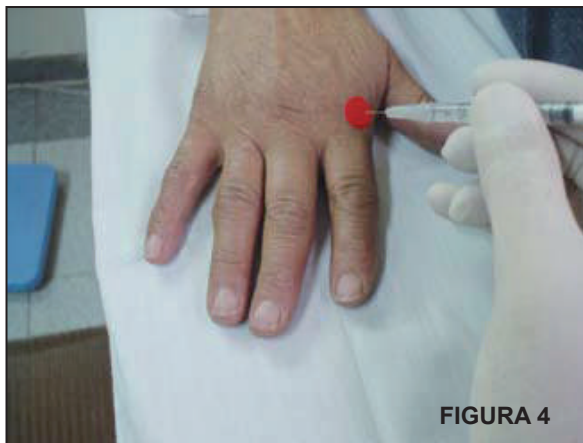

FIGURA 4

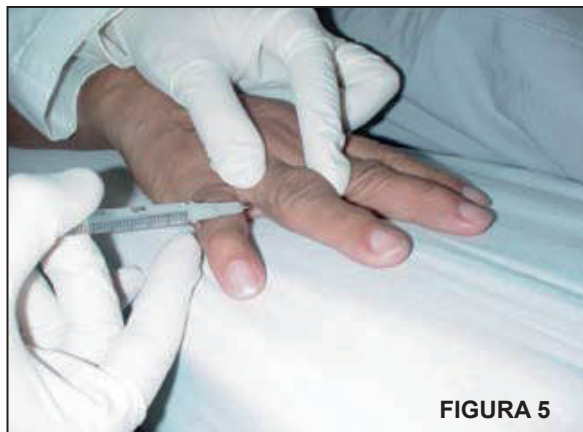

FIGURA 5

FIGURAS 4 Y 5.

Infiltración de articulaciones metacarpofalángicas e interfalángicas. La infiltración se puede realizar en el aspecto lateral o medial de estas articulaciones. Debido a que la ubicación de la interlínea articular es difícil sin el uso de imágenes, se recomienda que esta infiltración se realice en presencia de sinovitis, que permita la inserción de la aguja en la cavidad articular (por debajo del aparato extensor). Tomado con autorización de los Editores de: Chalem P, Chalem F. Glucocorticoides intraarticulares y sinoviortesis. En: Alarcón-Segovia D, Molina J, eds. Tratado Hispanoamericano de Reumatología. Bogotá: Schering-Plough SA; 2006: 299-309.

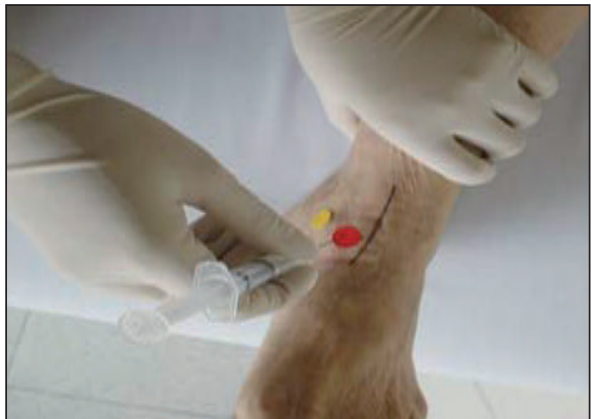
FIGURA 6.

Infiltración de la rodilla. Sin lugar a dudas la más sencilla desde el punto de vista técnico; la infiltración de la rodilla puede hacerse por medio de un abordaje medial o lateral. Se toma como referencia a la patela, cuyo polo superior se encuentra marcado en la figura por un punto amarillo. La inyección se hace en un punto (marcado en rojo) localizado en la zona central de este hueso y posterior a su borde externo (delineado en la figura) o interno. Tomado con autorización de los Editores de: Chalem P, Chalem F. Glucocorticoides intraarticulares y sinoviortesis. En: Alarcón-Segovia D, Molina J, eds. Tratado Hispanoamericano de Reumatología. Bogotá: Schering-Plough SA; 2006: 299-309.

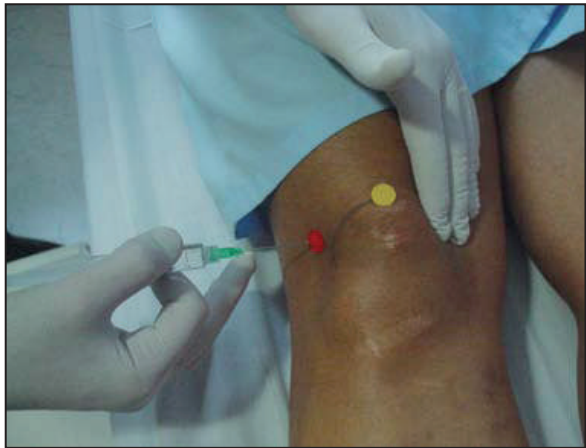
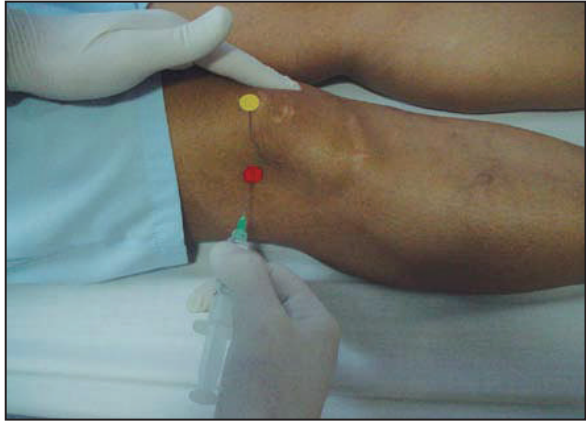
FIGURA 7.

Infiltración del cuello de pie. La inyección se hace en un punto (rojo) ubicado entre el maléolo medial (punto amarillo) y el tendón del tibial anterior (línea negra). La punta de la aguja se dirige hacia la articulación tibio-tarsiana y ligeramente hacia la línea media. Durante el procedimiento, el ángulo entre la pierna y el pie es de aproximadamente 90°. Tomado con autorización de los Editores de: Chalem P, Chalem F. Glucocorticoides intraarticulares y sinoviortesis. En: Alarcón-Segovia D, Molina J, eds. Tratado Hispanoamericano de Reumatología. Bogotá: Schering-Plough SA; 2006: 299-309.



descartado una infección o una causa mecánica que sería abordable por otra vía terapéutica. Las principales indicaciones de un tratamiento intraarticular con glucocorticoides se resumen en la Tabla 2 (1, 3-7).

TABLA 2.

| Indicaciones de los tratamientos locales con glucocorticoides |
|------------------------------------------------------------------------------------------------------------------------------------------------------------------------------------------------------------------------------------------------------------------------------------------------------------------------------------------------------------------------------------------------------------------------------------------------------------------------------------------------------------------------------------------------------------------------------------------------------------------------------------------------------------------|
| <ul style="list-style-type: none">• Tratamiento de monoartritis u oligoartritis de origen no infeccioso (incluidas las artritis por microcristales) que no amerite terapia sistémica.• Osteoartritis (sobre todo en aquellos casos con componente inflamatorio).• Complemento de la terapia sistémica en una enfermedad inflamatoria poliarticular, cuando persiste la actividad inflamatoria en una o más articulaciones.• Obtención de un alivio rápido del dolor.• Obtención de una rápida mejoría de los síntomas y signos de inflamación para lograr una recuperación más rápida de la función articular. |

CONTRAINDICACIONES

Debe descartarse la presencia de una artritis infecciosa antes de realizar una inyección de esteroides, sobre en todo en los casos de monoartritis u oligoartritis aguda de origen desconocido. Los pacientes con enfermedades articulares inflamatorias crónicas pueden en ocasiones complicarse con cuadros de artritis séptica.

La presencia de necrosis avascular del hueso en una articulación constituye para algunos autores una contraindicación relativa para las inyecciones de esteroides. En caso de sospecha de esta patología (pacientes que han recibido esteroides sistémicos a dosis altas o en quienes se han realizado varias inyecciones de esteroides intraarticulares previas), puede solicitarse una radiografía de la articulación que se va a tratar (8, 9).

Aun cuando la presencia de sinovitis en una artroplastia es considerada por muchos como una contraindicación para las inyecciones de esteroides, para algunos autores éstas han demostrado ser efectivas y seguras para combatir la inflamación en estos casos (1).

Las alteraciones de la coagulación constituyen una contraindicación relativa para las inyecciones de esteroides. En caso de necesidad, la corrección de los tiempos de coagulación gracias a la infusión de factores específicos en los pacientes hemofílicos o a la suspensión del uso de anticoagulantes, permiten realizar el procedimiento con seguridad. En pacientes con trombocitopenia, debe asegurarse que el recuento plaquetario permita realizar el procedimiento (6, 7).

Algunos autores sostienen que las inyecciones de esteroides (sobre todo repetidas) en articulaciones inestables podrían acelerar su destrucción (5, 6).

Las contraindicaciones para el uso de esteroides intraarticulares se encuentran resumidas en la Tabla 3 (1, 3, 5-9).

TABLA 3.

| Contraindicaciones de los tratamientos locales con glucocorticoides | |
|----------------------------------------------------------------------------|---------------------------------------------------------------------------------------------------------------------------------------------------------------------------------------------------------------------------------------------------------------------------------------------------------------------------------------------------------------------------------------------------------------|
| Absolutas | <ul style="list-style-type: none"> • Hipersensibilidad a las sustancias. • Desconocimiento de la técnica. • Artritis infecciosa por gérmenes piógenos. • Monoartritis crónica por hongos o micobacterias. • Infecciones sistémicas acompañadas de bacteriemia o sepsis. • Infección cutánea cercana al sitio de inyección. |
| Relativas | <ul style="list-style-type: none"> • Artroplastia. • Alteraciones de la coagulación. • Necrosis avascular del hueso. • Falta de respuesta a inyecciones intraarticulares previas. • Atrofia local de tejidos blandos secundaria a inyecciones previas. • Inestabilidad articular. • Placas de psoriasis (no inyectar a través de ellas). |

PRODUCTOS UTILIZADOS Y DOSIS

Existen diversas preparaciones: el acetato de metilprednisolona, la acetona de triamcinolona, el fosfato disódico de dexametasona o el acetato de dexametasona, tienen un efecto y una duración de acción más o menos equivalentes. Con la hexacetona de triamcinolona se puede conseguir un efecto más duradero que con las otras presentaciones de glucocorticoides para uso intraarticular (3, 6, 10).

Las dosis de esteroides intraarticulares recomendadas en estas Guías dependen del tamaño de la articulación a tratar y varían según cada compuesto. En la Tabla 4 se mencionan las dosis equivalentes de los diferentes compuestos esteroideos para uso intraarticular. La Tabla 5 resume las dosis de triamcinolona habitualmente usadas para inyección intraarticular; si se quiere determinar la dosis de otros compuestos, deben tenerse en cuenta las equivalencias mencionadas previamente (3).

No existe un consenso acerca de la periodicidad y el número de inyecciones de esteroides intraarticulares. Aun cuando no existen estudios controlados que permitan establecer recomendaciones en lo referente al número de infiltraciones dentro de una articulación, varios autores parecen coincidir en que no deben realizarse más de tres o cuatro aplicaciones en un año, con intervalos de tres a cuatro meses (5, 11). El efecto de la inyección de glucocorticoides dentro de las articulaciones

TABLA 4.

| Dosis equivalentes aproximadas de los diferentes compuestos para uso intraarticular. Estas dosis se determinan con base en la potencia antiinflamatoria relativa de cada molécula esteroide. | |
|-----------------------------------------------------------------------------------------------------------------------------------------------------------------------------------------------------|-------------------------------|
| Compuesto | Dosis equivalente (mg) |
| Acetato de hidrocortisona | 25 |
| Acetato de metilprednisolona | 5 |
| Acetonida de triamcinolona | 5 |
| Hexacetonida de triamcinolona* | 5 |
| Fosfato disódico de dexametasona | 1 |
| Acetato de dexametasona | 1 |
| Acetato y fosfato sódico de betametasona | 1 |

* Aun cuando la hexacetonida de triamcinolona tiene una potencia intermedia (igual a la acetona de triamcinolona, por ejemplo), su baja solubilidad asegura una mayor eficacia local que otros compuestos al ser inyectada dentro de una articulación.

TABLA 5.

| Dosis de triamcinolona habitualmente usadas para inyección intraarticular. | |
|-----------------------------------------------------------------------------------|-------------------|
| Articulación | Dosis (mg) |
| Hombro | 20 a 30 |
| Codo | 20 a 30 |
| Muñeca | 10 a 20 |
| Metacarpofalángicas | 5 a 10 |
| Interfalángicas | 3 a 5 |
| Cadera | 30 a 50 |
| Rodilla | 50 a 60 |
| Cuello de pie | 20 a 30 |
| Metatarsfalángicas | 5 a 10 |

se observa en general rápidamente (uno o dos días). La duración del efecto terapéutico oscila entre algunos días y varios meses; los resultados más duraderos se obtienen con la inyección de hexacetonida de triamcinolona, con la cual se ha descrito una mejoría inclusive superior a dos años en la articulación tratada (9, 11).

EFECTOS ADVERSOS

Los efectos adversos de las inyecciones intraarticulares de esteroides se pueden dividir en aquellos relacionados con el procedimiento y los relacionados con la medicación; estos últimos, a su vez, pueden ser locales o sistémicos. Es obvio pensar que entre mayor experiencia y conocimiento de la técnica tenga quien realiza el procedimiento, menor será la tasa de complicaciones. Los principales efectos adversos relacionados con el procedimiento se resumen en la Tabla 6 (3, 6, 7, 9).

Aun inyectados dentro de la articulación, los glucocorticoides poseen un efecto sistémico, que se presenta inclusive con los compuestos de menor solubilidad. (hexacetonida de triamcinolona, por ejemplo). Tales efectos sistémicos son raros y con excepción quizás de las reacciones de hipersensibilidad, son proporcionales a la dosis de esteroides inyectada (3, 6, 7, 12).

TABLA 6.

| Efectos adversos de las inyecciones de glucocorticoides. |
|------------------------------------------------------------------------------------------------------------------------------------------------------------------------------------------------------------------------------------------------------------------------------------------------------------------------------------------------------------------------------------------------------------------------------------------------------------------------------------------------------------------------------------------------------------------------------------------------------------------------------------------------------------------------------------------------------------------------------------------------------------------------------------------------------------------------------------------------------------------------------------------------------------------------------------------------------------------------------------------------------------------------------|
| <p>Relacionados con el procedimiento</p> <ul style="list-style-type: none"> • Infección iatrogénica. • Hemartrosis (sobre todo en pacientes con trastornos de la coagulación). • Punción accidental de un nervio. • Luxación de la articulación inyectada. • Síncope vasovagal relacionado con dolor y ansiedad. |
| <p>Relacionados con los glucocorticoides</p> <ul style="list-style-type: none"> • Sistémicos <ul style="list-style-type: none"> - Inhibición del eje hipotálamo-hipófisis-adrenales. - Síndrome de Cushing secundario. - Descompensación diabética. - Cefalea, calor, diaforesis, eritema en cara y tronco. - Elevación de la tensión arterial en hipertensos. - Reacciones alérgicas. • Locales <ul style="list-style-type: none"> - Osteonecrosis (descartar relación con esteroides sistémicos o con enfermedad de base). - Deterioro articular. - Lesiones y ruptura tendinosa. - Lipoatrofia cutánea (más frecuente con hexacetonida de triamcinolona). - Hipopigmentación de la piel - Calcificaciones intraarticulares o yuxtaarticulares (con hexacetonida de triamcinolona). - Sinovitis reactiva por microcristales de esteroides. |

Los efectos adversos de los esteroides locales incluyen la osteonecrosis, aun cuando debe tenerse en cuenta que este hallazgo puede ser el resultado de la administración de esteroides sistémicos o la consecuencia de la enfermedad que se esté tratando. Existe también controversia en cuanto al papel de los glucocorticoides locales como causa de deterioro articular, ya que si bien existen reportes de lesiones similares a una neuroartropatía en articulaciones tratadas con estas sustancias, no hay evidencia suficiente para afirmar que los esteroides sean responsables de algún deterioro del cartílago articular. La sinovitis aguda generada por la presencia de microcristales de esteroides, se inicia por lo general pocas horas después del procedimiento y dura hasta 48 horas; el tratamiento obvio consiste en la administración de antiinflamatorios no esteroideos y se debe ser prudente en no confundir este efecto adverso benigno con una artritis infecciosa (3, 5-9, 13).

Los principales efectos adversos relacionados con los derivados esteroides, tanto locales como sistémicos, se mencionan en la Tabla 6.

REFERENCIAS

1. **OWEN DS, JR.** Aspiration and injection of joints and soft tissues. En: Kelley W, Harris ED, Ruddy S, Sledge CB, eds. Textbook of rheumatology. 4th Ed. Philadelphia: W.B. Saunders Company; 1993: 545-561.
2. **IGLESIAS A.** Glucocorticoides. En: Iglesias A, ed. Historia del lupus. Bogotá: Asociación Colombiana de Reumatología; 2003: 503-513.
3. **VIDAL FUENTES J, TORNERO MOLINA J.** Técnicas de inyección articular e infiltración. En: Alonso Ruiz A, Alvaro-Gracia Alvaro JM, Andreu Sánchez JL, et al, eds. Manual de Enfermedades Reumáticas de la Sociedad Española de Reumatología. Madrid: Panamericana; 2001: 226-233.
4. **MENKÈS CJ.** Tratamiento local en reumatología. En: Chalem F, Campos J, Esguerra R, Chalem P, eds. Tratado de Medicina Interna. 4ª Ed. Bogotá: Celsus Editores; 2005: 2023-2028.
5. **URIBE O, RAMÍREZ LA, FELIPE DE LA CRUZ O.** Corticoesteroides en artritis reumatoide. En: Ramírez LA, Anaya J-M, eds. Artritis Reumatoide. 2ª Ed. Medellín: Editora Médica Colombiana; 2004: 351-367.
6. **GENOVESE MC.** Joint and soft tissue injection. Postgraduate Medicine Online 1998; 103 (2). www.postgradmed.com/issues/1998/02_98/genovese.htm
7. **WISE C.** The rationale use of steroid injections in arthritis and non articular musculoskeletal pain syndromes. Bulletin on the Rheumatic Diseases 2003; 52 (1). www.arthritis.org/research/Bulletin/vol52no1/printable.htm
8. **SPARLING M, MALLESON P, WOOD B, PETTY R.** Radiographic follow up of joints injected with triamcinolone hexacetonide for the management of childhood arthritis. *Arthritis Rheum* 1990; 33: 821-826.
9. **BREIT W, FROSCH M, MEYER U, HEINECKE A, GANSER G.** A subgroup-specific evaluation of the efficacy of intraarticular triamcinolone hexacetonide in juvenile chronic arthritis. *J Rheumatol* 2000; 27: 2696-2702.

10. CENTENO LM, MOORE ME. Preferred intraarticular corticosteroids and associated practice: a survey of members of the American College of Rheumatology. *Arthritis Care Res* 1994; 7: 151-155.

11. RAYNAULD JP, BUCKLAND-WRIGHT C, WARD R, ET AL. Safety and efficacy of long-term intraarticular steroid injections in osteoarthritis of the knee: a randomized, double-blind, placebo controlled trial. *Arthritis Rheum* 2003; 48: 370-377.

12. MACE S, VADES P, PRUZANSKI W. Anaphylactic shock induced by intraarticular injection of methylprednisolone acetate. *J Rheumatol* 1997; 24: 1191-1194.

13. JOB-DESLANDRE C, MENKÈS CJ. Complications of intra-articular injections of triamcinolone hexacetonide in chronic arthritis in children. *Clin Exp Rheumatol* 1990; 8: 413-416.

SINOVIORTESIS

PHILIPPE CHALEM

El efecto frecuentemente poco duradero de las inyecciones intraarticulares de glucocorticoides ha llevado a proponer el uso de otras sustancias intraarticulares, que tengan un efecto más prolongado sobre la membrana sinovial inflamada. En 1963 Ansell y Makin, de manera independiente, utilizan el oro coloidal radiactivo para el tratamiento de la inflamación articular. En 1967 se inicia la utilización de isótopos radiactivos en el Hospital Cochin (París). En este mismo hospital, en 1968, el doctor Florian Delbarre acuña el término sinoviortesis para definir un conjunto de tratamientos intraarticulares que tienen por objeto el destruir la membrana sinovial enferma: “este neologismo significa que se destruye la sinovial enferma y agresiva con la esperanza de que crezca nuevamente en forma normal”. Se trata en cierta forma de una “sinovectomía no quirúrgica”. En 1968 Ahlberg y Petterson en Suecia utilizan el oro radiactivo para el tratamiento de la artropatía hemofílica; en la actualidad, el tratamiento con isótopos se ha constituido en una de las modalidades terapéuticas más importantes para la prevención de las hemartrosis recurrentes (1-4).

TÉCNICA PARA LA INYECCIÓN DE SUSTANCIAS INTRAARTICULARES

La descripción de la técnica para la inyección de sustancias intraarticulares se encuentra en el capítulo de *Glucocorticoides intraarticulares*, por lo cual se recomienda su revisión.

El fluoroscopio, al igual que la ultrasonografía, son herramientas importantes para la realización de inyecciones intraarticulares de isótopos radiactivos, cuyo eventual depósito por fuera de las articulaciones revestiría un riesgo de necrosis tisular, además de predisponer a la migración de partículas radiactivas con un potencial efecto sistémico; bajo visión fluoroscópica (mejor aun si se utiliza un medio de contraste) o ultrasonográfica, se puede asegurar la adecuada ubicación de la aguja dentro de la cavidad articular (5, 6).

TRATAMIENTOS INTRAARTICULARES CON ISÓTOPOS RADIACTIVOS: SINOVIORTESIS

Según la definición de Charles J. Menkès, el término sinoviortesis sirve para designar “un tratamiento intraarticular, químico o radiactivo, capaz de actuar de manera benéfica sobre la sinovial patológica después del fracaso de inyecciones de corticoides y del posible tratamiento sistémico de la enfermedad responsable. La sinoviortesis está indicada como tratamiento único en los ataques mono u oligoarticulares” (7).

INDICACIONES DE LA SINOVIORTESIS CON ISÓTOPOS

La sinoviortesis isotópica está indicada para el tratamiento local intraarticular en diversas patologías inflamatorias tales como la artritis reumatoide y las espondiloartropatías seronegativas. Al igual que los glucocorticoides, los isótopos son útiles en el tratamiento de monoartritis u oligoartritis de origen no infeccioso y como complemento de la terapia sistémica en una enfermedad inflamatoria poliarticular, cuando persiste la actividad inflamatoria en una o más articulaciones. Las hemartrosis recurrentes en los pacientes hemofílicos constituyen otra indicación. Se utiliza también en los derrames articulares crónicos en la artrosis de rodillas, cuando la cirugía no está indicada o está contraindicada. En el tratamiento de la sinovitis villonodular pigmentada, la sinoviortesis isotópica constituye un buen complemento de la sinovectomía quirúrgica. Existen también experiencia (aunque muy escasa), en el tratamiento de la condrocalcinosis articular, la condromatosis sinovial y la sinovitis asociada a prótesis articulares (2, 7, 8-13).

CONTRAINDICACIONES DE LA SINOVIORTESIS CON ISÓTOPOS

Las contraindicaciones son similares a las de las inyecciones intraarticulares de glucocorticoides (ver Tabla 3, capítulo de *Glucocorticoides intraarticulares*). En opinión de algunos autores la sinoviortesis isotópica está contraindicada en niños y adolescentes, e inclusive en adultos jóvenes, ya que existe incertidumbre acerca del efecto de los isótopos sobre el cartílago de crecimiento, los ganglios linfáticos, las gónadas y las células hematopoyéticas. Sin embargo, la amplia experiencia en jóvenes hemofílicos en quienes no se ha observado alteración en el crecimiento (inclusive con varios años de seguimiento después de la aplicación de los isótopos), los estudios de dosimetría extraarticular (demostrando irradiación poco significativa en gónadas y ganglios linfáticos) y la realización del cariotipo en células sanguíneas (mostrando escasos efectos a corto plazo sobre los cromosomas), contribuyen a disipar ciertas dudas acerca de la seguridad de estos compuestos (14-16).

PRODUCTOS UTILIZADOS

Las características de los isótopos para uso intraarticular deben ser las siguientes: que no produzcan irradiación corporal (no radiaciones gamma), que sean emisores “puros” de partículas beta, que tengan una vida media corta (discutido por algunos) y que la penetración se ajuste al tamaño de la articulación (7, 8).

Se busca que la mayor parte del producto permanezca dentro de la articulación, mejorando el efecto local y minimizando la migración extraarticular. Para ello, el isótopo debe ligarse a un coloide, cuyo tamaño ideal ha sido calculado en 100 nm (un mayor tamaño impediría la distribución homogénea del producto dentro de la articulación, y uno menor favorecería la migración extraarticular) (7, 8).

La Tabla 1 resume las características físicas de algunos de los isótopos utilizados en la práctica clínica. La dosis aproximada de radiación depende del tamaño de la articulación a tratar (Tabla 2). Para la selección del producto también se tiene en cuenta el tamaño articular: deben reservarse los isótopos con alta penetración como el itrio 90 para la rodilla; el renio 186 para cadera, hombro, codo, tobillo y muñeca; el erbio 169 para metacarpofalángicas e interfalángicas. Estas recomendaciones se han establecido con base en la experiencia de diferentes autores, en el conocimiento de las propiedades físicas de los diferentes compuestos y en estudios experimentales. Aun cuando un isótopo relativamente penetrante como el fósforo 32 haya sido utilizado en articulaciones de todos los tamaños, desde las rodillas hasta las interfalángicas, la comprobada penetración hasta el cartílago y el hueso subcondral en la articulación de la rodilla, haría preferible que no se utilice en articulaciones pequeñas. La dosis máxima recomendada, acumulada a lo largo de la vida, oscila alrededor de 20 mCi (740 MBq) para los adultos (7, 8, 17, 18).

TABLA 1.

| Características de algunos isótopos para uso intraarticular. | | | | | |
|---------------------------------------------------------------------|--------------------------|--------------------|----------------------------------------|-----------------------------------------|---------------|
| Radioisótopo | Vida media (días) | Emisión | Máx. energía de radiación (MeV) | Penetración tejidos blandos (mm) | |
| | | | | Promedio | Máximo |
| Itrio 90 | 2,7 | Beta | 2,2 | 3,6 | 11 |
| Renio 186 | 3,7 | Beta + raros gamma | 0,98 | 1,2 | 3,7 |
| Erbio 169 | 9,5 | Beta + gamma | 0,34 | 0,3 | 1,0 |
| Disproso 165 | 140 minutos | Beta + raros gamma | 1,30 | 1,3 | 5,7 |
| Samarío 153 | 1,95 | Beta + raros gamma | 0,70 | 0,7 | 2,5 |
| Fósforo 32 | 14 | Beta | | 2,2 | 7,9 |

Modificado de: Menkès CJ. Tratamiento local en reumatología. En: Chalem F, Campos J, Esguerra R, Chalem P, eds. Tratado de Medicina Interna. Bogotá: Celsus Editores; 2005: 2023-2028.

TABLA 2.

| Dosis aproximadas de radiación intraarticular | |
|------------------------------------------------------|--------------------------|
| Articulación | Dosis MBq (mCi) |
| Rodilla | 148 – 185 MBq (4 -5 mCi) |
| Cadera | 111 MBq (3 mCi) |
| Hombro | 74 MBq (2 mCi) |
| Codo | 74 MBq (2 mCi) |
| Tobillo | 74 MBq (2 mCi) |
| Muñeca | 74 MBq (2 mCi) |
| MCF | 37 MBq (1 mCi) |
| IFP | 18 MBq (0,5 mCi) |

MBq = megabequerelios mCi = millicurios MCF = metacarpofalángica
IFP = interfalángica proximal

El fósforo 32 tiene una vida media particularmente larga (14 días), lo que teóricamente podría favorecer la migración extraarticular de partículas radiactivas, motivo por el cual algunos expertos prefieren no aplicarlo. Sin embargo es ampliamente utilizado, presenta poca migración extraarticular y su perfil de efectos colaterales no parece diferir de los demás isótopos (19).

EFFECTOS ADVERSOS

Los efectos adversos relacionados con el procedimiento en sí, son semejantes a los mencionados para los glucocorticoides (ver Tabla 6, capítulo de *Glucocorticoides intraarticulares*). Los efectos relacionados con el producto radiactivo se mencionan en la Tabla 3. El riesgo teórico de enfermedades neoplásicas, de alteraciones gonadales y del crecimiento, no está adecuadamente documentado (7, 14-19).

TABLA 3.

| Efectos adversos (incluidos los teóricos) de los radioisótopos intraarticulares. | |
|-----------------------------------------------------------------------------------------|------------------------------------------------------|
| • | Alteraciones cromosómicas |
| • | Reacción inflamatoria aguda posterior a la inyección |
| • | Radionecrosis cutánea |
| • | Enfermedades neoplásicas (teórico) |
| • | Alteraciones gonadales (teórico) |
| • | Alteraciones del crecimiento (teórico) |

ALGUNOS ASPECTOS TÉCNICOS DE LAS SINOVIORTESIS ISOTÓPICAS

Antes del procedimiento debe verificarse el estudio radiológico de la articulación a tratar. Deben respetarse las normas para la aplicación de sustancias intraarticulares (ver Tabla 1, capítulo de *Glucocorticoides intraarticulares*). Después de realizar una punción y evacuación de la articulación, se realiza una artrografía que permite verificar la posición de la aguja dentro de la articulación. La artrografía es indispensable para el tratamiento de cualquier articulación, con excepción de la rodilla. Para esta última, sin embargo, se recomienda la verificación con fluoroscopia en los casos en los cuales se sospeche la existencia de tabiques intraarticulares secundarios a un proceso inflamatorio crónico o a hemartrosis a repetición. Después de la inyección del isótopo radiactivo, se inyecta un corticoide por la misma aguja (que contribuirá a controlar la inflamación articular, al tiempo que servirá para eliminar de la aguja los residuos de material radiactivo, reduciendo la posibilidad de extravasación del mismo). La articulación tratada se inmoviliza en lo posible 48 horas, con el fin de reducir la migración extraarticular del producto. Se realizará un control clínico una semana después y un control clínico y radiológico algunos meses después del procedimiento (4, 8). La inyección intraarticular de sustancias puede hacerse utilizando un control ultrasonográfico, aunque no se disponen a la fecha de publicaciones acerca de la sinoviortesis guiada por ultrasonido.

SINOVIORTESIS ISOTÓPICAS EN ARTRITIS REUMATOIDE Y OSTEOARTRITIS

Son muchos los artículos publicados que sustentan la utilidad de los isótopos en la artritis reumatoide, con mejoría del dolor en reposo, el dolor en ejercicio y la rigidez después del reposo (2, 4, 8, 20, 21). Hay que anotar sin embargo que con el uso de terapias modificadoras de la enfermedad cada vez más eficaces (incluidas las potentes terapias biológicas), la utilización de los tratamientos locales con isótopos radiactivos puede verse restringida. Los estudios histológicos en artritis reumatoide han demostrado reducción de los infiltrados inflamatorios y de la hiperplasia de las capas de sinoviocitos, así como la generación de una densa capa de tejido fibroso en reemplazo de la membrana sinovial (22). Los estudios realizados en osteoartritis, principalmente de rodilla, también muestran buenos resultados, con mejoría del dolor y la rigidez (9, 20).

SINOVIORTESIS ISOTÓPICAS EN ARTROPATÍA HEMOFÍLICA

Los numerosos estudios publicados demuestran reducción en el número de hemartrosis, disminución de la limitación funcional y ahorro en las dosis de factores de la coagulación, altamente costosos, utilizados en la prevención y el tratamiento de los episodios de hemartrosis. Obviamente la inyección del isótopo intraarticular debe ir precedida por la infusión del factor específico para evitar una hemartrosis posterior al procedimiento (10, 23).

SINOVIORTESIS ISOTÓPICAS EN LA SINOVITIS VILLONODULAR PIGMENTADA

La sinovitis villonodular pigmentada es una rara enfermedad, habitualmente monoarticular y en ocasiones discapacitante. El tratamiento consiste habitualmente en la resección quirúrgica de la membrana sinovial afectada. Sin embargo, teniendo en cuenta la alta tasa de recidivas con este tratamiento, frecuentemente se utiliza la sinoviortesis en asociación con la sinovectomía quirúrgica (aunque hay que anotar que la literatura disponible consiste en reportes de casos y estudios retrospectivos) (24).

REFERENCIAS

1. **DELBARRE F.** Généralités sur la nature et le traitement des rhumatismes. Introduction à la notion de synoviorthèse. *Rhumatologie (Bulletin de la Ligue Internationale contre le Rhumatisme)* 1972; 2 (1S): 15-18.
2. **MENKÈS CJ.** Les synoviorthèses isotopiques dans le traitement de la polyarthrite rhumatoïde. En: Sany J, ed. *Polyarthrite rhumatoïde. Aspects actuels et perspectives.* Paris: Flammarion Médecine-Sciences; 1987: 261-271.
3. **AHLBERG A.** Synoviorthèse avec l'or radioactif dans l'hémophilie. *Rev Rhum (Ed Fr)* 1977; 44 (1): 41-44.
4. **MENKÈS CJ, AIGNAN M, GALMICHE B, LE GO A.** Le traitement des rhumatismes par les synoviorthèses: choix des malades, choix des articulations, modalités pratiques, résultats, indications, contre-indications. *Rhumatologie (Bulletin de la Ligue Internationale contre le Rhumatisme)* 1972; 2 (1S): 61-80.
5. **VIDAL FUENTES J, TORNERO MOLINA J.** Técnicas de inyección articular e infiltración. En: Alonso Ruiz A, Alvaro-Gracia Alvaro JM, Andreu Sánchez JL, et al, eds. *Manual de Enfermedades Reumáticas de la Sociedad Española de Reumatología.* Madrid: Panamericana; 2001: 226-233.
6. **MENKÈS CJ.** La synoviorthèse médicale. *Journal de Médecine de Lyon* 1988; 1442: 255-256.
7. **MENKÈS CJ.** Tratamiento local en reumatología. En: Chalem F, Campos J, Esguerra R, Chalem P, eds. *Tratado de Medicina Interna.* 4ª Ed. Bogotá: Celsus Editores; 2005: 2023-2028.
8. **MENKÈS CJ.** La synoviorthèse médicale. En: Simon L, Hérisson C, eds. *Polyarthrite rhumatoïde: traitements locaux et réadaptation.* Paris: Masson; 1986: 55-69.
9. **HILLIQUIN P, LE DEVIC P, MENKÈS CJ.** Comparaison de l'efficacité des synoviorthèses et du lavage articulaire dans la gonarthrose avec épanchement. *Rev Rhum (Ed Fr)* 1996; 63 (2): 99-108.
10. **CHALEM P, OUNNOUGHENE N, MOLHO P, ET AL.** La sinoviortesis química y radioisotópica para el tratamiento de la artropatía hemofílica (Abstract 183). XV Congreso Colombiano de Medicina Interna. Cartagena de Indias, Colombia. *Acta Med Colomb* 1998; 23 (4): 234.

11. **MENKÈS CJ, RONDÓN F, MUÑOZ YA, PARIS MN.** Le traitement de coxites de la spondylarthrite ankylosante par la synoviorthèse médicale. En: Simon L, Hérisson C, eds. La spondylarthrite ankylosante. Actualités nosologiques et thérapeutiques. Paris: Masson; 1988: 202-207.

12. **DAWSON TM, RYAN PFJ, STREET AM, ET AL.** Yttrium synovectomy in haemophilic arthropathy. *Br J Rheumatol* 1994; 33: 351-356.

13. **LE QUINTREC JS, LE QUINTREC JL, MENKÈS CJ.** Arthropathies destructrices de l'épaule et synoviorthèses isotopiques. En: Simon L, Pélissier J, Hérisson C, eds. Actualités en rééducation fonctionnelle et réadaptation. Paris: Masson; 1993: 272-276.

14. **RODRÍGUEZ-MERCHÁN EC, MAGALLÓN M.** Long-term follow up of haemophilic arthropathy treated by Au-198 radiation synovectomy (Abstract 8). 4th Musculoskeletal Congress of the World Federation of Hemophilia. Madrid, Spain. 1997.

15. **FERNÁNDEZ-PALAZZI F.** How safe is radioactive synoviorthesis? (Abstract 9). 4th Musculoskeletal Congress of the World Federation of Hemophilia. Madrid, Spain. 1997.

16. **FERNÁNDEZ-PALAZZI F, RIVAS S, CIBEIRA JL, DIB O, VISO R.** Radioactive synoviorthesis in hemophilic hemarthrosis. Materials, techniques and dangers. *Clinical Orthopaedics and Related Research* 1996; 328: 14-18.

17. **JOHNSON LS, YANCH JC, SHORTKROFF, BARNES CL, SPITZER AI, SLEDGE CB.** Beta-particle dosimetry in radiation synovectomy. *Eur J Nucl Med* 1995; 22: 977-988.

18. **ONETTI CM, GUTIÉRREZ E, HLIBA E, AGUIRRE CR.** Synoviorthesis with ³²P colloidal chromic phosphate in rheumatoid arthritis. Clinical, histopathologic and arthrographic changes. *J Rheumatol* 1982; 9: 229-238.

19. **RIVARD GE, GIRARD M, LAMARRE C, ET AL.** Synoviorthesis with colloidal ³²P chromic phosphate for hemophilic arthropathy: clinical follow up. *Arch Phys Med Rehabil* 1985; 66: 753-756.

20. **EDMONDS J, SMART R, LAURENT R, ET AL.** A comparative study of the safety and efficacy of dysprosium-165 hydroxide macro-aggregate and yttrium-90 silicate colloid in radiation synovectomy. A multi center double blind clinical trial. *Br J Rheumatol* 1994; 33: 947-953.

21. **CRUZ-ESTEBAN C, WILKE WS.** Non-surgical synovectomy. *Baillere's Clinical Rheumatology* 1995; 9 (4): 787-801.

22. **AGUILERA S, PIZZI T, DONOSO I.** Sinovectomía radioactiva con yttrium 90 y rhenium 186, en artritis reumatoidea, seguimiento a largo plazo y efecto sobre la membrana sinovial. *Rev Med Chile* 1994; 122: 1283-1288.

23. **LLINÁS A, SILVA M, DUARTE M, ET AL.** Chromic phosphate synoviorthesis without age restriction should be the first treatment for chronic active hemophilic synovitis (Abstract 210). XXIII International Congress of the World Federation of Hemophilia. The Hague, Netherlands, 17-21 May 1998. *Haemophilia* 1998; 4 (3): 208.

24. **WARD WG, BOLES CA, BALL JD, CLINE MT.** Diffuse pigmented villonodular synovitis: preliminary results with intralesional resection and p32 synoviorthesis. *Clin Orthop Relat Res* 2007; 454: 186-191.

VISCOSUPLEMENTACIÓN

PHILIPPE CHALEM

El término viscosuplementación fue propuesto por el doctor Endre Basalzs en la década de 1970, para referirse al concepto de reemplazo del líquido sinovial mediante inyecciones intraarticulares de ácido hialurónico o hialuronanos (1).

Sin embargo no parece ser cierto que el verdadero efecto terapéutico de los hialuronanos se deba a la recuperación de las características de viscosidad del líquido sinovial después de la inyección del producto. En efecto, la vida media de los hialuronanos (independientemente de su peso molecular) es de algunos días: la *viscosuplementación* (en el sentido estricto del término) sería por lo tanto de corta duración. Sin embargo, el efecto terapéutico dura inclusive varios meses. Existen por lo tanto otros posibles mecanismos de acción. Se menciona un efecto antinociceptivo, por el cual los hialuronanos cubrirían los nociceptores, formando una barrera que evitaría que éstos se activen al entrar en contacto con mediadores del dolor. Los hialuronanos tendrían también un efecto antiinflamatorio, ya que actúan sobre los derivados del ácido araquidónico, la producción del óxido nítrico, ciertas citoquinas (factor de necrosis tumoral e interleuquina 1) y algunas células inflamatorias. Finalmente, se ha descrito también un efecto antioxidante de estas sustancias (1, 2).

TÉCNICA PARA LA INYECCIÓN DE SUSTANCIAS INTRAARTICULARES

La descripción de la técnica para la inyección de sustancias intraarticulares se encuentra en el capítulo de *Glucocorticoides intraarticulares*, por lo cual se recomienda su revisión.

INDICACIONES PARA LA VISCOSUPLEMENTACIÓN

La inyección intraarticular de hialuronanos está principalmente indicada en la osteoartritis de rodillas. Se ha demostrado una disminución del dolor, mejoría de la función y mejoría en la evaluación global de la enfermedad por parte del paciente (3). Los resultados varían entre los diferentes estudios, aunque se ha encontrado que el efecto terapéutico se observa en el corto, mediano y largo plazo (hasta 18 meses o más) (1, 3, 4). La viscosuplementación no es aceptada actualmente como un tratamiento modificador de la enfermedad.

Actualmente la FDA (*Food and Drug Administration*) de los Estados Unidos acepta que los hialuronanos pueden ser utilizados para el tratamiento del dolor en la osteoartritis de rodilla. Existen sin embargo publicaciones en las cuales se plantea la viscosuplementación para otras indicaciones: hombro, mano, cadera y tobillo. El nivel de evidencia no es sin embargo el mismo que para la osteoartritis de rodilla (5-8).

CONTRAINDICACIONES

Las contraindicaciones absolutas son las mismas que para las inyecciones intraarticulares de glucocorticoides (ver Tabla 3, capítulo de *Glucocorticoides intraarticulares*). Al igual que para las inyecciones intraarticulares de otras sustancias, se recomienda no hacer la punción a través de placas de psoriasis y en caso de pacientes con alteraciones de la coagulación deben corregirse los tiempos de coagulación mediante la infusión de factores específicos en los pacientes hemofílicos o la suspensión del uso de anticoagulantes. En pacientes con trombocitopenia, debe verificarse que el recuento plaquetario permita realizar el procedimiento.

PRODUCTOS UTILIZADOS Y DOSIS

Existen varios productos para realizar la viscosuplementación. La evidencia disponible en la literatura no permite hacer actualmente recomendaciones con respecto a la elección de los mismos, ni afirmar que los productos de alto peso molecular sean superiores a los de bajo peso molecular, o viceversa. Tampoco es posible afirmar que un producto sea mejor que otro en lo que se refiere a los resultados en el tratamiento del dolor asociado a la osteoartritis ni a la duración de los mismos (3).

Actualmente están disponibles en el país diferentes presentaciones de hialuronato de sodio, al igual que los polímeros de hilano, derivados del hialuronato. En cuanto a la dosificación y administración de estos fármacos, se recomienda remitirse a las indicaciones de cada fabricante. La dosificación recomendada en la osteoartritis de rodilla es, para la mayoría de los productos, una inyección intraarticular semanal durante tres semanas consecutivas aun cuando hay actualmente presentaciones para aplicación en una sola dosis.

EFFECTOS ADVERSOS

Se mencionan las reacciones alérgicas sistémicas al producto como un evento raro. Son más frecuentes las reacciones locales, como el dolor o rubor en el sitio de la inyección, al tiempo que en la articulación tratada pueden presentarse incremento del dolor o la rigidez, e inclusive efusión (2, 3, 7). Finalmente, hay unos pocos informes de casos acerca de pacientes que han desarrollado artritis por cristales de pirofosfato de calcio dihidratado después de la inyección de hialuronanos (9).

REFERENCIAS

1. **STITIK TP, LEVY JA.** Viscosupplementation (biosupplementation) for osteoarthritis. *Am J Phys Med Rehab* 2006; 85 (Suppl): S32-S50.
2. **BROCKMEIER SF, SHAFFER BS.** Viscosupplementation therapy for osteoarthritis. *Sports Med Arthrosc Rev* 2006; 14: 155-162.
3. **BELLAMY N, CAMPBELL J, WELCH V, GEE TL, BOURNE R, WELLS GA.** Viscosupplementation for the treatment of osteoarthritis of the knee (review). Cochrane Database of Systematic Reviews, Issue 2. Art No.: CD 005321. DOI: 10.1002/14651858.CD 005321.pub 2.
4. **JÜNI P, REICHENBACH S, TRELLE S, AND THE SWISS VISCOSUPPLEMENTATION TRIAL GROUP.** Efficacy and safety of intraarticular hylan or hyaluronic acids for osteoarthritis of the knee. *Arthritis Rheum* 2007; 56: 3610-3619.
5. **VALIVET M, REGINATO AJ, FALASCA GF.** Viscosupplementation for degenerative joint disease of shoulder and ankle. *J Clin Rheumatol* 2006; 12: 162-163.
6. **STAHL L, KARSH-ZAFRIR I, RATZON N, ROSENBERG N.** Comparison of intraarticular injection of depot corticosteroid and hyaluronic acid for treatment of degenerative trapeziometacarpal joints. *J Clin Rheumatol* 2005; 11: 299-302.
7. **VAN DEN BEKEROM MPJ, LAMME B, SERMON A, MULIER M.** What is the evidence for viscosupplementation in the treatment of patients with hip osteoarthritis? Systematic review of the literature. *Arch Orthop Trauma Surg* 2008; 128: 815-823.
8. **SALK R, CHANG T, D' COSTA W, SOOMEKH D, GROGAN K.** Viscosupplementation (hyaluronan) in the treatment of ankle osteoarthritis. *Clin Podiatr Med Surg* 2005; 22: 585-597.
9. **KROESEN S, SCHMID W, THEILER R.** Induction of an acute attack of calcium pyrophosphate dihydrate arthritis by intra-articular injection of hylan G-F 20 (Synvisc). *Clin Rheumatol* 2000; 19: 147-149.

ARTROCENTESIS O ASPIRACIÓN ARTICULAR

ALEJANDRO CARDONA, PHILIPPE CHALEM, YIMY F. MEDINA

GENERALIDADES

Se define como la punción de una articulación con aguja estéril con el objetivo de retirar líquido sinovial para el diagnóstico o el tratamiento de una enfermedad articular y en algunas ocasiones para inyectar seguidamente un medicamento dentro del espacio articular. Realizada en condiciones de asepsia rigurosa, es una técnica sencilla con pocas complicaciones. El análisis del líquido sinovial obtenido mediante la artrocentesis es un procedimiento diagnóstico importante y en algunas ocasiones permite definir la causa de una enfermedad articular. El análisis del líquido articular es especialmente relevante en el paciente con monoartritis y puede ser uno de los exámenes más útiles en la batería de pruebas clínicas y de laboratorio para el diagnóstico diferencial de las enfermedades reumáticas. Es un procedimiento que todo médico debe aprender a realizar (1).

El estudio del líquido sinovial puede ser de utilidad para descartar o confirmar una infección o una artritis por cristales sobrepuesta en pacientes con otras enfermedades definidas previamente (2). A pesar de que se ha usado este procedimiento desde hace varios siglos, existen escasos consensos acerca de la técnica, los materiales, los medicamentos a utilizar y la preparación del paciente (3).

INDICACIONES

Terapéuticas

- Suprimir o aliviar el dolor y recuperar la capacidad funcional de la articulación (4).
- Extraer líquido inflamatorio para luego permitir la administración intraarticular de medicación antiinflamatoria, por ejemplo de glucocorticoides.

Diagnósticas

- La principal indicación de la artrocentesis es la obtención del líquido sinovial para hacer el diagnóstico diferencial entre diferentes monoartritis (5), principalmente por causas inflamatorias e infecciosas. En este sentido, la artrocentesis,

junto a la historia clínica y la exploración física, constituyen una importante herramienta diagnóstica.

- El análisis del líquido sinovial puede ser de utilidad para hacer el diagnóstico de una enfermedad articular sistémica y el diagnóstico diferencial entre las enfermedades reumáticas, esencialmente cuando se sospecha una causa infecciosa o una enfermedad por cristales (6, 7).

CONTRAINDICACIONES

A continuación se mencionan las principales contraindicaciones para la artrocentesis.

- Presencia de infecciones, heridas o quemaduras en el área de punción.
- Celulitis en la piel suprayacente al sitio de punción.
- Trastornos de la coagulación. Se pueden administrar los factores de coagulación deficitarios o plaquetas antes de realizar la artrocentesis en caso de una coagulopatía severa (8).
- Anticoagulación. Esta es una contraindicación relativa, pudiéndose realizar el procedimiento siempre y cuando se garantice que el nivel de anticoagulación no exceda el rango terapéutico (6).
- La presencia de una fractura alrededor del espacio articular, ya que al realizar el procedimiento puede aumentar la posibilidad de infección (8).
- Diabetes mellitus mal controlada.
- Bacteriemia, ya que se puede producir una infección de la articulación.
- La presencia de prótesis en la articulación afectada (3).
- El desconocimiento de la técnica para realizar el procedimiento.

COMPLICACIONES

Infección articular o en el sitio de la punción, sangrado, aumento del dolor y ruptura de un tendón o daño del cartílago articular (3).

MATERIALES Y PRODUCTOS UTILIZADOS

- Guantes estériles desechables.
- Jeringas de 1, 2, 5 y 10 ml dependiendo del tamaño de la articulación.
- Agujas desechables de tamaño adecuado (generalmente, para uso intramuscular, de 18-22 G).

- Gasas estériles.
- Campo quirúrgico (opcional).
- Antiséptico como povidona yodada.
- Con el fin de realizar el adecuado análisis del líquido sinovial se recomienda la recolección de éste en un tubo con anticoagulante (lo que permitirá realizar el análisis citoquímico) y en un tubo seco (para la búsqueda de cristales).
- Tubos estériles para recoger el cultivo para aerobios y anaerobios de líquido articular.
- Agar de hemocultivo para cultivos especiales de líquido articular.
- Tubo para micobacterias.
- Medicación para realizar una infiltración en caso de necesidad, incluyendo el anestésico local como lidocaína sin epinefrina (debe estar cargada en una jeringa con aguja diferente de la empleada para la punción).

PROCEDIMIENTO

Las principales vías de abordaje para cada articulación con el fin de realizar una aspiración articular, se pueden consultar en el capítulo correspondiente a las infiltraciones intraarticulares con glucocorticoides.

Aunque la técnica se puede desarrollar en cualquier articulación en la que se necesite realizar la artrocentesis, se va a hacer referencia a la rodilla por ser una de las más frecuentemente puncionadas.

- Colocar al paciente en la posición adecuada, en decúbito supino con las piernas en extensión y la rodilla a puncionar en semiflexión.
- Se recomienda palpar el sitio de la punción e identificarlo usando un marcador.
- Lavado adecuado de las manos.
- Realización del procedimiento mediante una técnica aséptica y antiséptica utilizando guantes estériles y limpiando con una solución antiséptica que puede contener compuestos yodados.
- Limpiar la zona con alcohol para retirar la povidona yodada y evitar la entrada de yodo en el espacio articular.
- Insertar una aguja en la piel y luego en la articulación, en el sitio marcado y aplicar anestésico local en la piel.
- Se ha descrito la vía de punción lateral, medial o anterior de la rodilla. La vía más empleada es la lateral, aunque depende de la preferencia de cada médico (9). Para la vía lateral se traza una línea imaginaria entre los bordes lateral y proximal de la rótula. La aguja se inserta en los tejidos blandos entre la patela y el

fémur cerca de la intersección de las líneas y dirigida a 45 grados hacia la parte media de la articulación. Con el pulgar y el índice de ambas manos se puede movilizar lateralmente la rótula palpando el espacio entre la rótula y el fémur, con lo que el espacio articular se abre para introducir la aguja de manera suave pero firme; no se deben realizar movimientos bruscos multidireccionales o tratar de vencer una resistencia inesperada por debajo de la rótula. Puncionar hasta entrar en el espacio articular, con una ligera inclinación proximal de la aguja y justo por debajo de la rótula. Se aspira lentamente el líquido sinovial para comprobar su localización en el sitio deseado y para obtener suficiente cantidad con el fin de enviar tres tubos al laboratorio.

- Para la vía medial o interna, la aguja entra bajo la parte media de la patela (polo medio) y se dirige hacia el medio polo patelar opuesto.
- Para la vía anterior, la rodilla es flexionada entre 60 y 90 grados, y se inserta la aguja medial o lateral al tendón rotuliano y paralela a la meseta tibial. Esta vía es la preferida por algunos médicos por el acceso fácil a la articulación en los casos avanzados de osteoartrosis. Sin embargo la vía anterior puede producir un mayor riesgo de daño meniscal por la aguja.
- Se puede mover con cuidado la aguja dentro de la articulación para aspirar el máximo posible de líquido.
- Si se va a realizar una infiltración, se administra la medicación sin cambiar de aguja.
- Se extrae la aguja, se limpia el orificio y se cubre con un apósito o autoadhesivo estéril.
- Si con la punción no se logra la extracción deseada de líquido articular se puede intentar el abordaje por la cara interna de la rodilla o se puede recurrir al empleo de la ecografía para guiar la artrocentesis (6).
- Se aconseja al paciente tener reposo relativo de la articulación o inmovilizar la articulación de forma pasiva o activa por un día, aunque no siempre se recomienda esto último en forma rutinaria (6, 10).
- Uso de analgésico por uno o dos días para un dolor posterior a la aspiración (3).

Frecuencia

Se puede realizar la artrocentesis máximo entre tres y cinco veces al año, dependiendo del criterio médico y del resultado alcanzado con procedimientos previos.

REFERENCIAS

1. **SCHUMACHER R, GLICK L, CHEN L.** Evaluation of a knee and shoulder arthrocentesis training program for primary care providers. *Rheumatol* 2008; 35: 2083-2084.
2. **EISENBERG JM, SCHUMACHER HR, DAVISON PK, KAUFMANN L.** Usefulness of synovial fluid analysis in the evaluation of joint effusion. *Arch Intern Med* 1984; 144: 715-719.
3. **DOOLEY P, MARTIN R.** Corticosteroid injections and arthrocentesis. *Can Fam Physician* 2002; 48:285-292.
4. **WEITOF T, UDDENFELDT P.** Importance of synovial fluid aspiration when injecting intra-articular corticosteroids. *Ann Rheum Dis* 1999; 59:233-235.
5. **MERINO R.** Monoarthritis. En: González Pascual E, ed. *Protocolos de Reumatología* 2002 [citado 11 Ene 2006]. Disponible en: <http://www.aeped.es/protocolos/reumat/index.htm>
6. **PUNZI L, CIMMINO MA, FRIZZIERO L, GERLONI V, GRASSI W, MODENA V, MONTECUCCO C, RAMONDA R, SCHIAVON F, SPADARO A, TROTTA F.** Italian Society of Rheumatology (SIR) recommendations for performing arthrocentesis. *Reumatismo* 2007; 59: 227-234.
7. **CALVO C, PAZ M, DÍAZ-DELGADO R.** Artrocentesis e infiltración articular. *An Pediatr Contin* 2006; 4: 316-319.
8. **TORRALBA MT.** Artrocentesis evacuadora. En: Benito FJ, Mintegi S, eds. *Diagnóstico y tratamiento de urgencias pediátricas*. 3ª Ed. Madrid: Ergon; 2002: 64.
9. **CARDONE DA, TALLIA AF.** Diagnostic and therapeutic injection of the hip and knee. *Am Fam Physician* 2003; 67: 2147-2152.
10. **DOUGLAS BAKER M.** Arthrocentesis. En: Dieckmann RA, Fiser DH, Selbst SM, eds. *Illustrated textbook of pediatric emergency and critical care procedures*. St Louis: Mosby; 1997: 609-612.

ESTUDIO DEL LÍQUIDO SINOVIAL

CILIA ROJAS

El líquido sinovial es un fluido viscoso y claro con un contenido escaso de células y proteínas. Normalmente no contiene fibrinógeno, pero en los procesos inflamatorios caracterizados por el paso de proteínas y de polimorfonucleares al líquido, el fibrinógeno puede estar presente y provocar coagulación espontánea; por eso deben utilizarse anticoagulantes como la heparina o el EDTA líquido en el momento de la recolección (1).

El análisis del líquido sinovial es fundamental en el diagnóstico de diversas patologías. Este incluye un estudio macroscópico, un estudio microscópico y algunas tinciones especiales.

El análisis del líquido debe realizarse en las cuatro primeras horas. En caso de haber sangre, debe determinarse si su presencia es la consecuencia de una punción traumática, centrifugando el líquido. Si el sobrenadante es xantocrómico, indica que es el líquido es verdaderamente hemorrágico; si el sobrenadante es claro, se trata de una punción traumática (2).

EXAMEN MACROSCÓPICO

Color. El líquido sinovial normal es incoloro o ligeramente amarillo. Toma un color rojizo por la presencia de hematíes o un color amarillo por un proceso inflamatorio o la presencia de cristales de colesterol (3).

Aspecto. Normalmente es claro y transparente. La turbidez indica un proceso inflamatorio; un aspecto lechoso puede deberse a la presencia de cristales, especialmente de urato monosódico (2).

Viscosidad ("signo del hilo"). Normalmente es viscoso debido a la presencia de ácido hialurónico, alcanzando un filamento de 2 a 5 cm, lo que se denomina filancia. Ésta puede verse disminuida en procesos inflamatorios y con la edad. Se puede observar dejando caer una gota del líquido sobre una lámina (2).

EXAMEN QUÍMICO

Proteínas. El nivel de proteínas totales es inferior a 2,5 g/dl. Su determinación no diferencia un líquido inflamatorio de uno no inflamatorio. Su concentración aumenta en procesos en los que se encuentra alterada la membrana sinovial (2).

Glucosa. Su concentración en el líquido sinovial es inferior a la sanguínea; por lo tanto ambas deben determinarse simultáneamente. Sus niveles disminuyen en procesos inflamatorios (3).

pH. Es de 7,4 y disminuye en todos los procesos inflamatorios (3).

Cóagulo de mucina o test de Ropes. Refleja el grado de polimerización del ácido hialurónico; se determina colocando una gota del líquido sobre ácido acético y observando la calidad del cóagulo (2).

Otros análisis. La determinación de niveles de complemento, factor reumatoide, anticuerpos antinucleares o inmunoglobulinas, no aportan datos importantes. Por lo tanto no se determinan habitualmente.

CÉLULAS

El recuento de leucocitos se realiza con solución salina normal y en cámara de Neubauer. Normalmente el recuento es inferior a 200 células/mm³; 70% corresponde a mononucleares, el 30% restante a polimorfonucleares, células plasmáticas y células sinoviales (3-5).

Hay aumento de leucocitos en todos los procesos inflamatorios. Los recuentos más elevados corresponden a artritis sépticas. Las principales características del líquido sinovial se encuentran resumidas en la Tabla 1 (2, 3, 5).

Puede verse rágocitos, que son polimorfonucleares con inclusiones citoplasmáticas indicativos de inflamación.

El recuento diferencial se realiza con una tinción de Wright. En esta preparación se puede observar las células de Reiter que son monocitos con polimorfonucleares fagocitados y las células LE (2, 3).

TABLA 1.

| Características del líquido sinovial. | | | | |
|---------------------------------------|--------------------------|-------------------|----------------|--------------------------|
| | Normal | Inflamatorio | Séptico | No inflamatorio |
| Aspecto | Transparente Incoloro | Opaco Amarillo | Turbio | Transparente Amarillo |
| Viscosidad | Buena | Disminuida | Nula | Buena |
| Leucocitos/ mm ³ | Inferior a 200 | 5.000–50.000 | Mayor a 50.000 | 200–2.000 |
| Polimorfonucleares | Inferior a 20% | Superior a 50% | Superior a 75% | Inferior a 20% |

ESTUDIO MICROBIOLÓGICO

Siempre que se sospeche una artritis infecciosa debe realizarse una tinción con Gram, una con Ziehl- Neelsen o ambas, además de los cultivos pertinentes (2, 3).

IDENTIFICACIÓN DE CRISTALES EN EL LÍQUIDO SINOVIAL

La búsqueda y el hallazgo de cristales en el líquido sinovial son fundamentales para el diagnóstico de las artropatías por cristales.

Para lograr una información adecuada en el estudio de cristales en el líquido sinovial debe tenerse en cuenta algunos aspectos como:

- Realizar una preparación del líquido sinovial entre lámina y laminilla en las primeras horas de obtenido.
- Observar detenidamente la preparación directa del líquido sinovial con luz ordinaria para determinar la presencia y la morfología de cristales en la muestra. (Figura 1).
- Utilizar la luz polarizada con el fin de identificar los cristales (1-4).

Estudio con luz polarizada

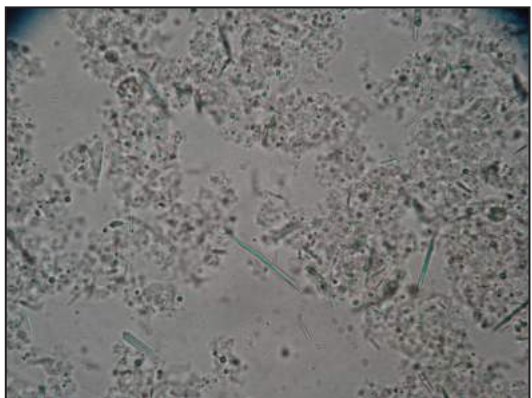La luz polarizada se genera con el uso de un lente polarizado sobre una fuente de luz visible. El polarizador filtra la luz dejando pasar aquella que está en un solo plano; un segundo polarizador (analyzer) orienta la luz de manera perpendicular a éste, haciendo que la luz sea bloqueada y que el campo que se observa a través del ocular sea oscuro.

Es fundamental definir algunos términos:

- **Birrefringencia.** Es la propiedad de determinados materiales, principalmente los

FIGURA 1.

Preparación observada con luz ordinaria. Se aprecian cristales en forma de bastones o agujas, correspondientes a cristales de urato monosódico. Cortesía de la doctora Nancy Barrera.



cristales, de provocar una doble difusión de la luz polarizada, de tal modo que el plano de vibración de la misma queda modificado.

- **Elongación positiva.** Cuando el cristal se orienta en forma paralela al compensador y se observa de color azul.
- **Elongación negativa.** Cuando el cristal se orienta en forma paralela al compensador y se observa de color amarillo.

Si un cristal birrefringente es colocado entre los dos polarizadores la luz es separada en longitudes de onda larga y corta. Algunos de estos rayos atraviesan el segundo polarizador y hacen que los cristales se vean brillantes; se utiliza un compensador rojo para que produzca un fondo rosa sobre el cual se observan los cristales.

El compensador rojo tiene una longitud de onda de 540 nm. Cuando el plano de luz generado por un cristal es paralelo al plano del compensador hace que ciertos cristales se observen de color azul; si este cristal es rotado 90°, su plano de luz será paralelo al analizador y se verá amarillo (Figura 2) (1) .

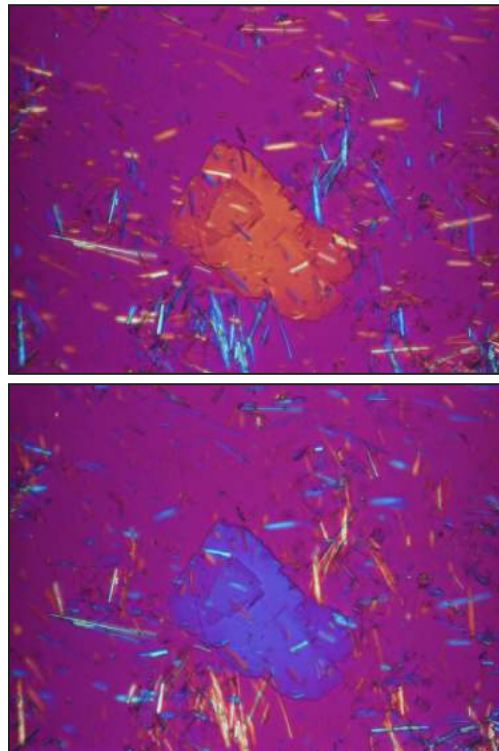


FIGURA 2.

Cristales de urato monosódico (forma de agujas) y colesterol (cuadrados) en una misma preparación. Los cristales de urato monosódico son birrefringentes con la luz polarizada. Cortesía de la doctora Nancy Barrera.

Tipos de cristales en el líquido sinovial

Los tipos de cristales que pueden encontrarse son: de urato monosódico, de pirofosfato cálcico, de colesterol, de esteroides y de hidroxipatita.

Cristales de urato monosódico. Presentan forma de bastones o agujas, pueden variar de tamaño, entre 5 y 20 micras de longitud. A la luz polarizada son fuertemente birrefringentes y con elongación negativa, con extinción axial o paralela (Figuras 1 y 2).

Los cristales de urato monosódico pueden verse fagocitados por los polimorfonucleares y macrófagos (intracelulares) o libres en el líquido sinovial (extracelulares). En los tofos, los cristales son abundantes y de gran tamaño (1- 4).

Cristales de pirofosfato de calcio. Se observan como formas trapezoidales, romboidales o prismáticas. Su tamaño es variable, de 2 a 40 micras. Pueden ser intracelulares o extracelulares. Con la luz polarizada se observan con débil birrefringencia y elongación positiva (Figura 3) (1-4).

Cristales de hidroxipatita. Son ultramicrocristales que se agrupan en acúmulos o microesférulas. Su tamaño oscila entre 0.1 y 1 micra. Para su identificación

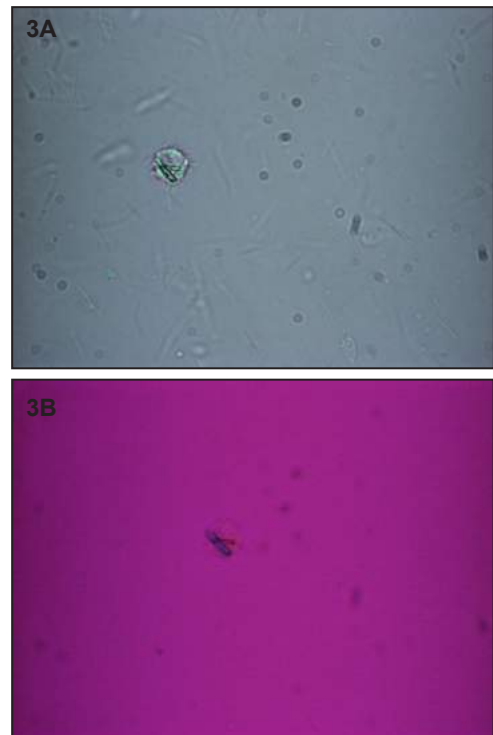


FIGURA 3.

Cristales de pirofosfato de calcio intracelulares observados con luz ordinaria (Figura 3A) y con luz polarizada (Figura 3B). Cortesía de la doctora Nancy Barrera.

requieren ser teñidos con rojo de Alizarina. Estos cristales no son birrefringentes (1-3).

Cristales de colesterol. Generalmente son cristales grandes, cuadrados, con una muesca en una de sus esquinas. Su tamaño varía entre 10 y 100 micras. Pueden tener birrefringencia positiva o negativa (Figuras 1 y 4) (1).

Cristales de lípidos. Se les conoce también como cruces de Malta por la forma en que se observan con la luz polarizada. Tienen birrefringencia positiva, pueden medir entre 2 y 8 micras de diámetro (Figura 5) (1-3).

Cristales de esteroides. Pueden verse varias semanas o meses después de la inyección intraarticular del fármaco. Son semejantes, en cuanto a tamaño y forma, a los de cristales de urato monosódico y a los de pirofosfato de calcio (1-3).

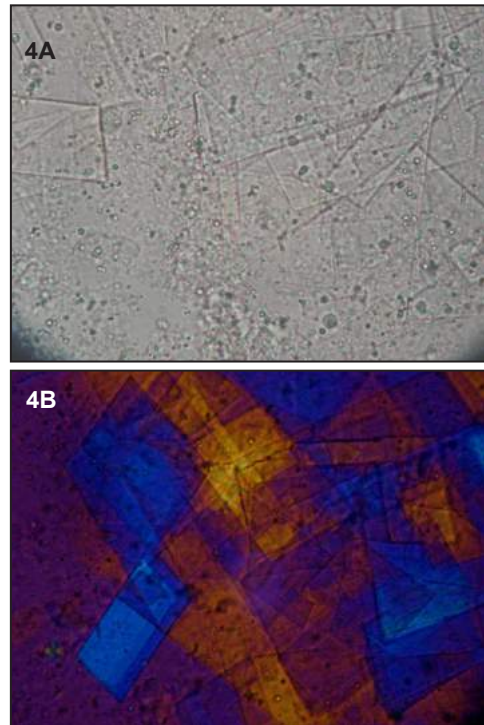


FIGURA 4.
Cristales de colesterol observados con luz ordinaria (Figura 4A) y con luz polarizada (Figura 4B). Cortesía de la doctora Nancy Barrera.

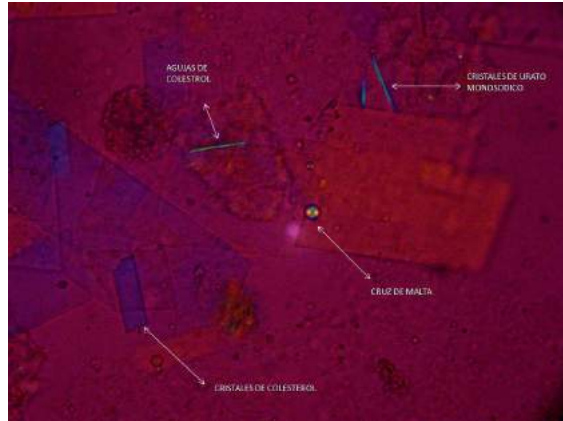


FIGURA 5.

Cruz de Malta. Nótese en esta preparación la presencia de varios tipos de cristales de manera simultánea. Cortesía de la doctora Nancy Barrera.

REFERENCIAS

1. **REGINATO AJ.** Manual para el estudio del líquido sinovial e identificación de cristales. Barcelona: Editorial Merarini; 1993.
2. **LADERO QUESADA JM.** Líquido sinovial. En: Govantes J, Lorenzo P, Govantes C, eds. Manual Normon. 8ª Ed. Madrid; 2006: 167-170.
3. **MARTÍNEZ-CASTILLO A, NÚÑEZ C, CABIEDES J.** Análisis de líquido sinovial. *Reumatol Clin* 2010; 6: 316-321.
4. **PASCUAL EJ.** Artritis microcristalinas. En: Ramos M, García M, Rosas J, Calvo J, Font J, eds. Enfermedades autoinmunes, sistémicas y reumáticas. Barcelona: Editorial Masson; 2005: 472-480.
5. **ALEGRE F, BELOQUI O.** Estudio del líquido sinovial. En: Prieto Valtueña JM, eds. La clínica y el laboratorio. 20ª Ed. España: Elsevier, Masson; 2006: 275-280.

LA ARTROSCOPIA DIAGNÓSTICA Y QUIRÚRGICA EN REUMATOLOGÍA

GIL ALBERTO REYES, ZOILA MARLENE GUIBERT

GENERALIDADES

La artroscopia constituye un método de acceso y visualización por vía endoscópica de la cavidad articular que permite mediante una mínima invasión, realizar acciones en el orden diagnóstico y quirúrgico con la utilización de sofisticados instrumentos. Es la técnica quirúrgica más frecuentemente realizada en el campo de la cirugía ortopédica y cada día resulta mayor el número de reumatólogos que realizan este procedimiento con elevada eficacia, no solamente con fines de investigación sobre la sinovial y el cartílago, sino con un enfoque diagnóstico y terapéutico.

HISTORIA

Se le atribuye al científico japonés Kenji Takagi el mérito de ser el primero en haber inspeccionado la rodilla de un cadáver mediante el uso de un citoscopio (1). Japón fue el país que realizó los mayores aportes en el período inicial de la artroscopia diagnóstica y diseño de instrumentos, creando las bases para el desarrollo ulterior de la cirugía artroscópica. O'Connor, discípulo del profesor Watanabe, consolidó novedosas técnicas que le dieron gran impulso a la cirugía artroscópica en la década de los años 70 (2, 3). En el continente americano R. Jackson (1964), quien recibió entrenamiento en Japón, publica sus experiencias y es considerado como el introductor del método en América. Robles Gil, Katona y Barroso, reumatólogos mexicanos, desarrollaron en su país el método en los años sesenta (2).

En 1975 se inicia la práctica de la artroscopia en el Servicio de Reumatología de Cuba, desde donde se difunde a todo el país y pasa a formar parte de la formación especializada en reumatología (3).

ASPECTOS ANATÓMICOS Y CLÍNICOS RELEVANTES EN ARTROSCOPIA

Prácticamente todas las grandes articulaciones y algunas pequeñas son accesibles para la ejecución de la técnica artroscópica, siendo la rodilla la más instrumentada. El conocimiento de sus particularidades anatómicas permite, mediante

una serie de puntos denominados portales de acceso, penetrar al interior de las articulaciones con un daño mínimo, evadiendo las estructuras vasculares y nerviosas (Figura 1).

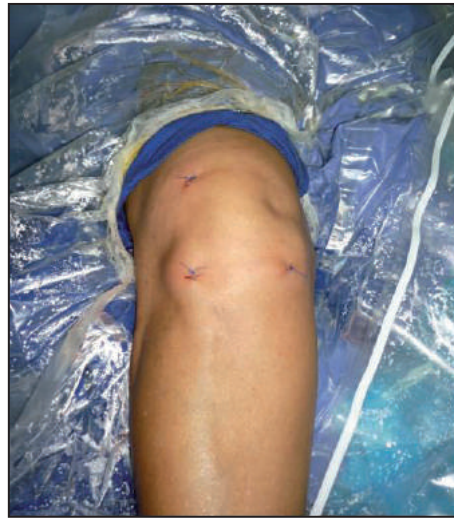

FIGURA 1.

Portales anatómicos de acceso con mínima invasión a la articulación de la rodilla. Nótese las suturas después de realizado el acto quirúrgico.

EVALUACIÓN PRE Y POSTQUIRÚRGICA

A los pacientes candidatos a ser sometidos a una artroscopia se les efectuará una detallada evaluación que comprende una anamnesis completa, examen físico general y del sistema osteomioarticular, con énfasis en la articulación afectada. Se recogerá la historia de alguna afección reumática previa, de dolor crónico, limitación funcional, inflamación persistente o criterios de enfermedad infecciosa localizada o general.

Se realizarán los estudios de laboratorio en hematología y química sanguínea, los exámenes radiográficos, la ecografía de alta resolución y la resonancia magnética cuando estén indicados. El método anestésico podrá ser variable aunque con fines quirúrgicos, los más utilizados son la anestesia regional y espinal. Los especialistas en medicina física y rehabilitación participan en el tratamiento rehabilitador postquirúrgico.

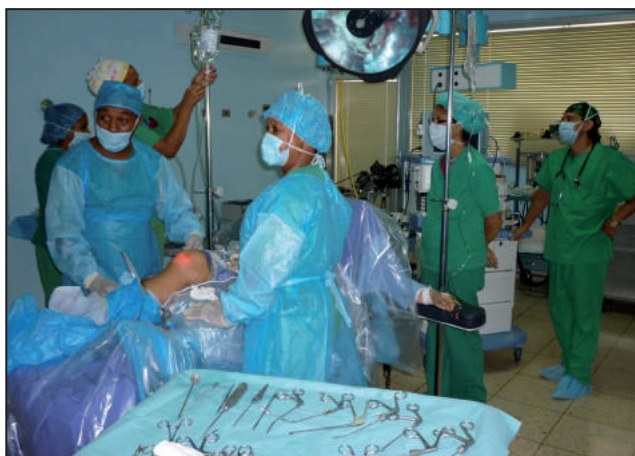ASPECTOS TÉCNICOS

La artroscopia convencional deberá realizarse en un salón de operaciones que cuente con las condiciones de asepsia y antisepsia, y las facilidades para proceder ante cualquier eventualidad.

La artroscopia con el uso de microartroscopios en gabinetes habilitados con condiciones de semiesterilidad, propios para el uso de anestesia local y ejecución del método de forma ambulatoria, ha ido ganando en adeptos sobre todo entre los reumatólogos. No obstante, consideramos que no resulta apropiado para emprender la variedad de acciones quirúrgicas que el método puede ofrecer. Se precisa de personal médico y de enfermería entrenado, así como un soporte tecnológico adecuado (Figura 2).

FIGURA 2.

Paciente posicionado en un quirófano con la rodilla en 45 grados para someterse a una cirugía artroscópica. Apréciase la distribución del artroscopista y su equipo, el soporte tecnológico e instrumental durante la realización de la técnica endoscópica.



Para la cirugía de rodilla se coloca al paciente sobre una mesa quirúrgica en decúbito supino, con flexión de la rodilla en 45 grados. Una vez anestesiado y después de la asepsia y antisepsia de la región, se procede al acto quirúrgico. El fundamento técnico descansa en la descripción inicial de Sharriere y O'Connor con modificaciones, y la posibilidad de introducir un elemento óptico en la cavidad articular una vez distendida con solución salina. Se debe visualizar de manera secuencial la cavidad en toda su dimensión y realizar acciones quirúrgicas con el uso de un set instrumental básico para artroscopia (Figura 3). Al finalizar la cirugía se deberán cerrar los portales de entrada. Pasadas 24 horas comienza la marcha y la etapa de rehabilitación (3, 4).

INDICACIONES DIAGNÓSTICAS Y QUIRÚRGICAS

Son múltiples y variadas las indicaciones de la artroscopia en el orden diagnóstico, quirúrgico y como herramienta útil en la investigación (Tablas 1 y 2). Para los reumatólogos constituye un pilar en el diagnóstico y el tratamiento de las patologías de la sinovial y el cartílago, entre las cuales están la sinovitis reumatoidea, la infecciosa, por depósito de cristales, entre otras. También se pueden abordar las

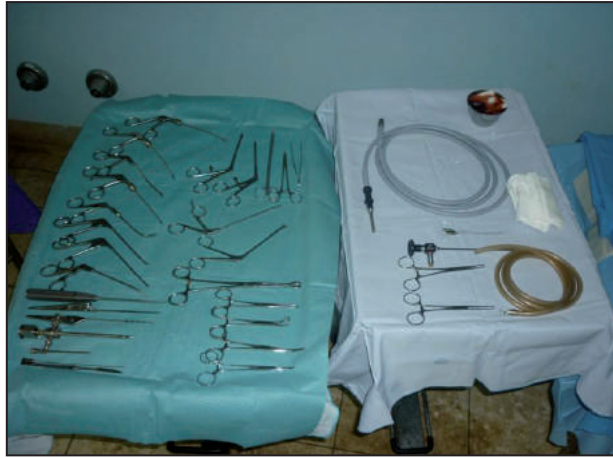

FIGURA 3.

Equipo básico para artroscopia diagnóstica y quirúrgica en reumatología. Se puede observar el artroscopio y su lente, los cables de fibra óptica, los instrumentos de exploración, los instrumentos de corte y tomas de muestras.

lesiones meniscales y ligamentarias, tanto degenerativas como asociadas a traumas (más vinculadas estas últimas al campo de la cirugía ortopédica) (4, 5).

COMPLICACIONES DE LA ARTROSCOPIA

La frecuencia de complicaciones en la mayor parte de los servicios se sitúa por debajo de 1%, lo cual habla de que se trata de un método eficaz y seguro una vez alcanzada la curva de aprendizaje. Pudiéramos clasificar estas complicaciones en menores y mayores, así como frecuentes e infrecuentes. Entre las más frecuentes están la extravasación de líquido en tejidos circundantes a la articulación que puede producir tumefacción y dolor transitorio, y raramente el desarrollo de un síndrome compartimental. La más temible complicación es la infección articular, que puede resultar en ocasiones muy grave, ya que puede generar discapacidad y comprometer la vida del paciente (Tabla 3).

LIMITACIONES DE LA ARTROSCOPIA EN EL CAMPO DE LA REUMATOLOGÍA

El Consejo de Asistencia Clínica del Colegio Americano de Reumatología aprobó una serie de normas para la práctica de la artroscopia por reumatólogos y la destacó como objetivo prioritario en los años 90. La práctica de la artroscopia debe estar dirigida al desarrollo de la investigación y de la mayor cantidad de técnicas posibles, con base en las capacidades y destreza de los ejecutantes (6).

En la investigación, la microartroscopia ha propiciado el estudio de las anomalías de la sinovial y el cartílago con mínima invasión; este método se difunde entre los reumatólogos (7, 8), aunque no posibilita la ejecución de variados procedimientos quirúrgicos sólo al alcance del método convencional. Las técnicas quirúrgi-

TABLA 1.

| Indicaciones de la artroscopia diagnóstica en reumatología. | |
|--------------------------------------------------------------------|----------------------------------------------------------------------------------------------------------------------------------------------------------------------------------------------------------------------------------------------------------------------------------------------------------------------------------------------------------------------------------------------------------------------------------------------------------------------------------------------------------------------------------------------------------------------------------------------------------------------------------------------------------------------------------------------------------------|
| I- | Afecciones reumáticas que involucran la sinovial <ul style="list-style-type: none"> 1- Sinovitis reumatoidea 2- Sinovitis inducida por depósito de cristales <ul style="list-style-type: none"> - Urato monosódico (gota) - Pirofosfato de calcio (condrocalcinosis) 3- Sinovitis villonodular pigmentada 4- Condromatosis sinovial 5- Sinovitis Infecciosa 6- Sinovitis inespecíficas 7- Plica sinovial <ul style="list-style-type: none"> - Supra e infrapatelar - Medio patelar (patológica) 8- Enfermedad de Hoffa |
| II- | Lesiones tumorales de la sinovial <ul style="list-style-type: none"> - Lesiones tumorales del cartílago - Tumores de otras estructuras. |
| III- | Lesiones degenerativas o traumáticas de los meniscos |
| IV- | Lesiones de los ligamentos cruzados |
| V- | Lesiones osteoartrosicas <ul style="list-style-type: none"> - Rótula - Cóndilos - Meseta tibial |
| VI- | Hemartrosis de origen desconocido |
| VII- | Fibrosis intraarticular |
| VIII- | Cuerpos libres intraarticulares |
| IX- | Lesiones traumáticas diversas |
| X- | Osteocondritis disecante |
| XI- | Osteonecrosis |
| XII- | Evaluación de la biomecánica articular |
| XIII- | Establecer control terapéutico |

cas complejas e invasivas como el trasplante de meniscos, la reparación de ligamentos, la mosaicoplastia del cartílago entre otras, escapan al interés y dominio de la reumatología (9).

TRATAMIENTO DE AFECCIONES DE LA SINOVIAL

Resulta frecuente en las consultas ver a pacientes jóvenes que aquejan dolor en la cara antero interna de la rodilla, con sensación de chasquido y limitación funcional, determinados por una sinovitis inespecífica asociada a un remanente embrio-

TABLA 2.

| Indicaciones de la artroscopia quirúrgica en reumatología |
|------------------------------------------------------------------|
| 1- Biopsia sinovial dirigida bajo visión endoscópica |
| 2- Biopsia de cartílago articular y hueso subcondral |
| 3- Resección de plica sinovial |
| 4- Resección de grasa de Hoffa hipertrófica |
| 5- Sinovectomía parcial amplia |
| 6- Desbridamiento cartilaginoso |
| 7- Desbridamiento osteocartilaginoso de osteofitos |
| 8- Extracción de cuerpos libres intraarticulares |
| 9- Extracción de cuerpos extraños |
| 10- Liberación de fibrosis articular |
| 11- Drenaje de pus y detritus en sinovitis infecciosa |
| 12- Lavados articulares amplios |
| 13- Meniscectomía parcial |
| 14- Liberación de retináculo lateral |

TABLA 3.

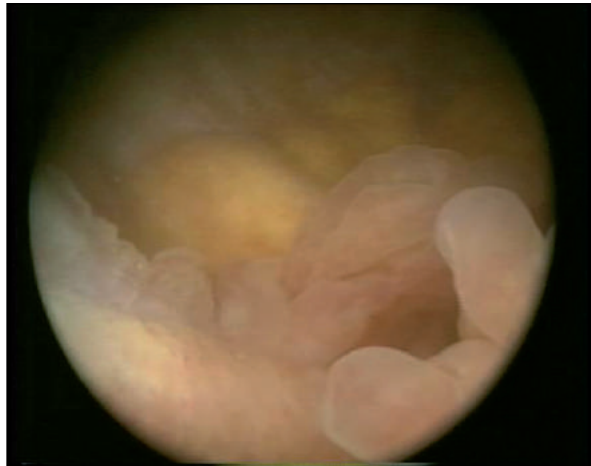
| Complicaciones de la artroscopia diagnóstica y quirúrgica |
|------------------------------------------------------------------|
| 1- Infecciones intraarticulares |
| 2- Lesiones del cartílago y de la cápsula articular |
| 3- Hemartrosis |
| 4- Síndrome compartimental |
| 5- Ruptura de instrumentos intraarticulares |
| 6- Distrofia simpático refleja |
| 7- Lesiones arteriales |
| 8- Cuerpos libres intraarticulares |
| 9- Lesiones de estructuras nerviosas |
| 10- Herniación de la grasa de Hoffa |
| 11- Neuroma en los portales de acceso articular |
| 12- Infiltración extraarticular de solución salina |
| 13- Tromboflebitis o flebotrombosis |
| 14- Accidentes anestésicos |

lógico como la plica sinovial mediopatelar, causante además de condromalacia del cóndilo femoral y la rótula por choque repetitivo, tributarios de manejo quirúrgico por artroscopia. Entre nuestros pacientes hallamos la frecuencia de plica en 44,6% de los casos intervenidos y los buenos resultados superan 90% de los casos al cabo de dos años de seguimiento, con menos de 1% de complicaciones (5, 10).

Algunos pacientes con afecciones reumáticas como la artritis reumatoide, las espondiloartropatías seronegativas y otros reumatismos inflamatorios, desarrollan en ocasiones sinovitis crónica monoarticular de difícil manejo en articulaciones como rodillas o tobillos, aun con el uso de potentes drogas biológicas (Figura 4). A estos pacientes en determinados contextos se les puede ofrecer como opción terapéutica la realización de una sinovectomía artroscópica. La técnica abierta impide la remoción de más de 70% del tejido sinovial y deja una cicatriz fibrosa, retracción de la cápsula y en ocasiones disminución del rango de movimiento articular. Por su parte, la sinovectomía artroscópica que se ejecuta desde hace más de 100 años, debe realizarse en etapas tempranas de la enfermedad, en la cual existe daño mínimo al cartílago articular; el método permite la remoción hasta de 90% del tejido sinovial. A 44 de nuestros pacientes (5.37%) se les realizó una sinovectomía artroscópica y los resultados fueron excelentes o buenos en 85% de los casos (11).

FIGURA 4.

Imagen endoscópica donde se aprecia proliferación e hipertrofia de la sinovial articular, con vellosidades medianas, rosadas, en forma de dedos de guante y penacho que remedan una sinovitis inflamatoria.



Sinovectomía artroscópica en la sinovitis infecciosa crónica

La artroscopia constituye una herramienta en el orden diagnóstico y terapéutico de vital importancia en estos pacientes. A nuestro juicio la imagen endoscópica sugiere fuertemente el diagnóstico (Figura 5) y la artroscopia quirúrgica resulta una indicación terapéutica prioritaria una vez establecido el mismo.

La endoscopia permite apreciar la presencia de material purulento, fibrina en fase de organización, flóculos y detritus intraarticulares tendientes a formar un pannus. La sinovial de color rojo oscuro con aspecto desvitalizado se desprende fácilmente y con el transcurso del tiempo, el cartílago articular pierde su color blanco nacarado y brillantez habituales. En fases avanzadas de semanas o meses, se aprecian cambios fibróticos articulares con un espeso y enmarañado pannus que

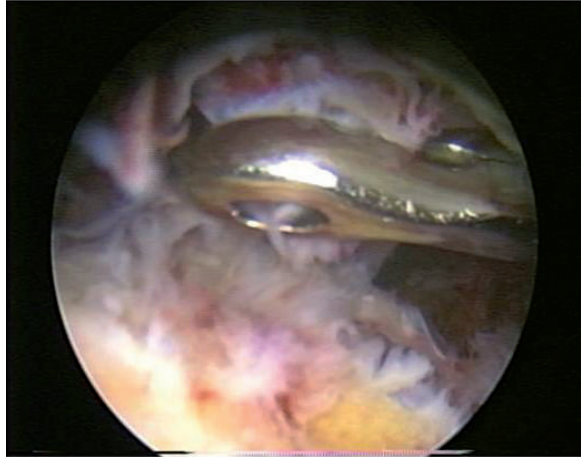


FIGURA 5.

Hiperemia sinovial con gruesos haces de fibrina organizada, tendiente a la fibrosis articular, como se aprecia en la sinovitis infecciosa y la presencia de un instrumento de corte realizando una sinovectomía artroscópica.

rellena la articulación y deteriora profundamente al cartílago articular y demás estructuras, conduciendo a fibrosis y anquilosis.

El método artroscópico permite la realización de un amplio lavado articular, el desbridamiento del pannus necrótico e infeccioso, la exéresis de la sinovial desvitalizada y la regularización de las estructuras cartilaginosas lesionadas, además de la liberación de la fibrosis articular establecida (12).

Afectación de meniscos y ligamentos cruzados

La afectación por cambios inflamatorios, postraumáticos o degenerativos osteoartrosicos que lesiona meniscos y ligamentos, se puede tratar por cirugía artroscópica. La técnica quirúrgica está dirigida a la realización de una meniscectomía parcial del área lesionada y la regularización de fibras de ligamentos cruzados parcialmente lesionados. En nuestra experiencia los resultados satisfactorios se obtuvieron en más de 90% de los pacientes.

Diagnóstico y tratamiento de la condropatía degenerativa articular

La artroscopia constituye la principal herramienta para evaluar la extensión del daño al cartílago articular por osteoartritis. Autores como Outerbridge, Hungerford, Ficat, Casscells y más recientemente Ayrat y Dougados, diseñaron métodos de medición del daño al cartílago articular tanto en extensión como en profundidad e introdujeron el concepto de artroscopia cuantitativa (8).

En ocasiones el daño del cartílago se diagnostica como condromalacia, aunque traduce cambios degenerativos artrosicos. Nosotros realizamos el desbridamiento

generoso del cartílago -evitando alcanzar y exponer el hueso subcondral- y el lavado artroscópico amplio, con 78% de buenos resultados después de dos años de seguimiento. Jackson y otros autores (13, 14) obtuvieron 80% de buenos resultados. En nuestra experiencia práctica de alrededor de 20 años en la ejecución del método, hemos constatado que las lesiones asociadas a los cambios degenerativos artrósicos tales como los cuerpos libres intraarticulares, la plica sinovial, la enfermedad de Hoffa, las lesiones meniscales y ligamentarias, así como la sinovitis reactiva difusa acompañante, son la causa de la mayoría de los síntomas dolorosos y funcionales que exhiben los pacientes con daño del cartílago articular.

El manejo quirúrgico de estas lesiones ha jugado un importante papel en la obtención de buenos resultados en nuestra serie, lo que hace justificable el procedimiento en el orden diagnóstico, permite evaluar el pronóstico y resulta muy útil como herramienta terapéutica (15).

REFERENCIAS

1. **O'ROURKE KS, IKE RW.** Diagnostic arthroscopy in the arthritis patient. *Rheum Dis Clin North Am* 1994; 20: 321-342.
2. **WATANABE M, TAKEDA S, IKEUCHI H.** History of arthroscopic surgery. O'Connor Textbook of arthroscopic surgery. Philadelphia: J B Lippincot; 1984: 1-18.
3. **GONZÁLEZ GRIEGO J, CANTERA OCEGUERA D, CHECA GONZÁLEZ A, ET AL.** Artroscopia de la rodilla: experiencia de un reumatólogo. La Habana: Editorial Ciencias Médicas; 1991: 1-156.
4. **REYES LLERENA GA, GUIBERT TOLEDANO M, HERNÁNDEZ MARTÍNEZ A.** Artroscopia diagnóstica y quirúrgica en reumatología. En: Reginato A, ed. The Joseph Lee Hollander Workshop: cutting edge diagnostic techniques and invasive rheumatology for the new millennium. Hand Book. Philadelphia, PA: The Cooper Health System. University of Medicine and Dentistry of New Jersey; 2000: 1-15.
5. **REYES LLERENA GA, GUIBERT TOLEDANO M, HERNÁNDEZ MARTÍNEZ A.** Usos inconvenientes y abusos de la artroscopia en reumatología. *Rev Cubana Reumatol* 2000; II (2): 4-12.
6. **IKE RW.** Arthroscopy in rheumatology: a tool in search of a job (Editorial). *J Rheumatol* 1994; 21: 1987-1988.
7. **AYRAL X, DOUGADOS M, LISTRAT B, BONVARLET JV, SIMONET J, AMOR B.** Arthroscopic evaluation of chondropathy in osteoarthritis of the knee. *J Rheumatol* 1996; 23: 698-706.
8. **DOUGADOS M, AYRAL X, LISTRAT V.** Chondroscopy: a new method for scoring chondropathy. *Semin Arthritis Rheum* 1993; 22: 289-297.
9. **DOZIN B, MALPELI M, CANCEDDA R, BRUZZI P.** Comparative evaluation of autologous chondrocyte implantation and mosaicoplasty: a multicentered randomized clinical trial. *Clin J Sport Med* 2005; 15: 220-226.

10. REYES LLERENA GA, GUIBERT TOLEDANO M, HERNÁNDEZ MARTÍNEZ A, ET AL. Rheumatology and care for the rheumatic diseases in Cuba. *J Clin Rheumatol* 1999; 5: 289-292.

11. REYES LLERENA GA, GUIBERT TOLEDANO M, HERNÁNDEZ MARTÍNEZ A, TORRES CARBALLEIRA R. Sinovectomía artroscópica en afecciones reumáticas. *Rev Cubana Reumatol* 2000; II (1): 38-45.

12. KAANDORP CJ, KRIJNEN P, MOENS HJ, HABBEMA JD, VAN SCHAANDERBURG D. The outcome of bacterial arthritis: a prospective community-based study. *Arthritis Rheum* 1997; 40: 884-892.

13. JACKSON RW. Debate on the use of arthroscopic surgery for osteoarthritis of the knee. Baylor University Center 2003; 16: 27-29.

14. OGILVIE-HARRIS DJ, FITSIALOS PD. Arthroscopy management of the degenerative knee. *Arthroscopy* 1991; 7: 51-57.

15. REYES LLERENA GA, GUIBERT TOLEDANO M, HERNÁNDEZ MARTÍNEZ A. La artroscopia diagnóstica y quirúrgica como medida de intervención terapéutica en la osteoartritis de rodilla. *Rev Cubana Reumatol* 2001; III (1): 47-57.

BIOPSIA DE GLÁNDULA SALIVAL MENOR

JOSÉ FÉLIX RESTREPO, CLAUDIA LUCÍA CALA

La inflamación de las glándulas lagrimales y salivales puede presentarse de manera aislada o en asociación con enfermedades autoinmunes. Clínicamente se expresa por disminución en la producción de lágrimas y saliva dando origen a la xeroftalmia y la xerostomía respectivamente, que puede progresar a un síndrome sicca con queratoconjuntivitis.

INDICACIONES

Se debe practicar una biopsia de glándula salival menor a todo paciente en quien se sospeche un síndrome de Sjögren primario o secundario o a quien presente síntomas secos y artralgias, con alguna posibilidad de tener una enfermedad autoinmune. Además del estudio de la sialoadenitis del síndrome de Sjögren (1), entidad en la cual la biopsia es de mayor especificidad y sensibilidad (2), ésta también puede ser de utilidad en el diagnóstico de la sarcoidosis, la hemocromatosis (3), la amiloidosis sistémica o los tumores de las glándulas salivales menores (4, 5).

CONTRAINDICACIONES

Las contraindicaciones para la realización de este procedimiento son: presencia de infección o edema severo en el sitio de realización de la biopsia y trastornos de la coagulación.

EQUIPO

- Jabón quirúrgico.
- Isodine espuma y solución.
- Gasas y compresas estériles.
- Equipo de pequeña cirugía, que incluya como mínimo hoja de bisturí, mango de

bisturí, pinza mosquito, separador de tejidos, tijeras.

- Frasco con formol para recolectar la muestra.
- Catgut 4-0.
- Lidocaína al 1% con y sin epinefrina.

TÉCNICA

Previa asepsia y antisepsia de la mucosa del labio inferior, se coloca lidocaína al 1% en el sitio donde se realizará la incisión. Posteriormente se hace una incisión lineal de 1 a 2 centímetros en la mucosa, paralela al surco gingivolabial y lateral a la línea media (Figura 1).

Se separan los bordes de la incisión y con una pinza mosquito se extraen de cuatro a seis fragmentos glandulares que son fijados en formaldehído, procesado por las técnicas de rutina y coloreado con hematoxilina-eosina y tricrómico. Si se desea hacer inmunohistoquímica, hay que hacer congelación en nitrógeno líquido.

INTERPRETACIÓN

Se considera positiva cuando existen uno o más focos inflamatorios conteniendo 50 o más células en 4 mm² (6) (Figura 2). Cuando existen múltiples focos, éstos son confluentes y puede haber pérdida del tejido glandular y de la arquitectura de la glándula. También puede observarse distensión de los ductos glandulares y fibrosis. En los pacientes de edad avanzada con síndrome sicca, la biopsia puede

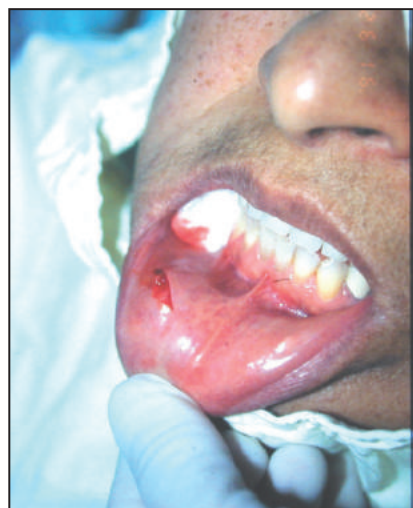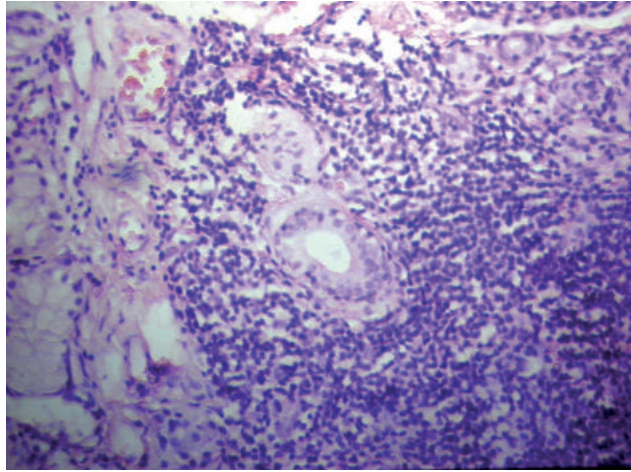


FIGURA 1.

Incisión pequeña en el labio inferior. Se separan los bordes y se extraen entre cuatro y seis glándulas salivares menores.

FIGURA 2.

Biopsia de glándula salival menor donde se aprecia un extenso infiltrado inflamatorio con más de dos focos, conteniendo cada uno de ellos más de 50 linfocitos. Se conservan algunos acinos glandulares.



revelar únicamente fibrosis con pérdida de acinos glandulares, sin inflamación.

Aunque la biopsia de la glándula salivar menor es una herramienta importante en el diagnóstico del síndrome de Sjögren, siempre debe analizarse el resultado a la luz de la clínica y los hallazgos serológicos, ya que puede haber resultados variables dependientes del patólogo que lea el estudio (7).

REFERENCIAS

1. **DANKOF A, MORAWIETZ L, FEIST E.** Labial salivary gland biopsy in Sjögren's syndrome. *Pathologie* 2006; 27: 416 - 421.
2. **BAETEMAN C, GUYOT L, BOUVENOT J, ET AL.** Should minor salivary gland biopsy still be performed? *Rev Stomatol Chir Maxillofac* 2008; 109: 143 - 147.
3. **CHAN KC, EDELMAN M, FANTASIA JE.** Labial salivary gland involvement in neonatal hemochromatosis: a report of 2 cases and review of literature. *Oral Surg Oral Med Oral Pathol Oral Radiol Endod* 2008 ; 106: e27 - 30.
4. **PONS VICENTE O, ALMENDROS MARQUÉS N, BERINI AYTÉS L, GAY ESCODA C.** Minor salivary gland tumors: a clinicopathological study of 18 cases. *Med Oral Patol Oral Cir Bucal* 2008 ; 13: E582 - 588.
5. **ETTL T, KLEINHEINZ J, MEHROTRA R, SCHWARZ S, REICHERT TE, DRIEMEL O.** The buccal minor salivary glands as starting point for a metastasizing adenocarcinoma-report of a case. *Head Face Med* 2008; 4: 16.
6. **GREENSPAN JS, DANIEL TE, TALLAL N, SYLVESTER RA.** The histopathology of Sjögren's syndrome in labial salivary gland biopsies. *Oral Surg Oral Med Oral Pathol* 1974; 37: 217-229.
7. **STEWART CM, BHATTACHARYYA I, BERG K, ET AL.** Labial salivary gland biopsies

BIOPSIA DE NERVIO SURAL

JOSÉ FÉLIX RESTREPO

Los nervios periféricos pueden ser asiento de muchas patologías, que ocasionan los síntomas propios de las polineuropatías o las mononeuritis múltiples. Son varios los nervios en los que se pueden realizar biopsias. El nervio sural, que es un nervio sensitivo y de fácil acceso, es el que más se utiliza para estudio; sin embargo, el nervio peroneo superficial o el radial son alternativas útiles. En la Unidad de Reumatología de la Universidad Nacional de Colombia tenemos amplia experiencia en la realización de este procedimiento. Esta biopsia se indica en todo paciente en quien se documenten alteraciones en la neuroconducción del nervio.

La vasculitis es una de las condiciones en que la biopsia de nervio es de gran utilidad para confirmar una sospecha diagnóstica y de esta manera orientar el tratamiento (1).

Con la biopsia se pueden identificar microvasculitis, vasculitis granulomatosa, panarteritis nodosa, poliangeitis microscópica, vasculitis necrotizante, especialmente cuando se hace en conjunto con biopsia muscular (2). Sin embargo también se ha demostrado que la combinación de biopsia de nervio sural con biopsia muscular del vasto lateral no aumenta el rendimiento diagnóstico, por lo cual no se recomienda de rutina realizar biopsia muscular ante la sospecha de vasculitis de nervio periférico (3).

También es posible que la biopsia brinde información en otras entidades como perineuritis, enfermedades desmielinizantes como la polineuropatía desmielinizante crónica inmune o la leucodistrofia metacromática, enfermedades hereditarias como la neuropatía axonal gigante o la distrofia neuroaxonal, o enfermedades sistémicas como la lepra, la sarcoidosis o la amiloidosis.

INDICACIONES

La biopsia de nervio está indicada en todas aquellas condiciones locales o sistémicas que afecten el nervio sural, entre las cuales sobresalen:

- Neuropatía periférica.
- Polineuropatía o mononeuritis múltiple.

- Vasculitis de nervio periférico.
- Definir la etiología de una neuropatía, como en casos de infecciones como la lepra o en enfermedades granulomatosas como la sarcoidosis.
- Definir si la neuropatía se debe a una desmielinización o a una degeneración axonal.

CONTRAINDICACIONES

- Edema severo de miembros inferiores que impida una adecuada disección del nervio.
- Infección en el sitio de la toma de la biopsia.

EQUIPO

Para realizar la biopsia se requiere:

- Jabón quirúrgico.
- Isodine espuma y solución.
- Gasas y compresas estériles.
- Equipo de pequeña cirugía, que incluya como mínimo hoja de bisturí, mango de bisturí, pinza mosquito, separador de tejidos, tijeras, pinza Kelly.
- Frasco con formol para recolectar la muestra.
- Catgut 4-0 para cierre de planos profundos y fascia.
- Seda 4-0 para sutura de piel.
- Lidocaína al 2% con y sin epinefrina.

TÉCNICA

Previa asepsia y antisepsia sobre la región del tercio inferior y lateral de la pierna y de la cara externa del pie, se infiltra la piel y el tejido celular subcutáneo con lidocaína al 2% sin epinefrina en un segmento de aproximadamente tres centímetros, paralelo al eje mayor de la pierna, a nivel del maléolo externo del pie, 1,5 a 2,5 cm por detrás de éste, sobre el cual se realiza la incisión (Figura 1). Ésta debe ser superficial ya que inmediatamente debajo de la piel se localiza la fascia, que en este segmento es una estructura casi transparente por debajo de la cual se localiza el paquete vascular que incluye al nervio y la vena safena externa. Se identifica el nervio, se aísla, se repara y se saca una cuña del mismo para estudio histopatológico (Figuras 2 y 3). La muestra debe mantenerse en discreta tracción y se coloca en formaldehído para los estudios usuales de patología, en glutaraldehído si se

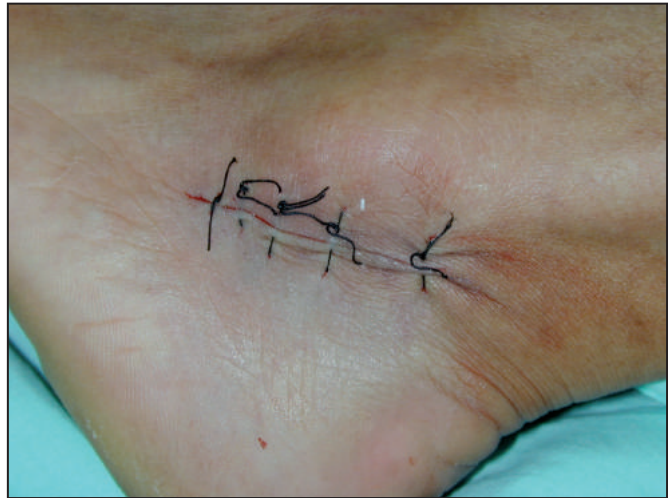

FIGURA 1.
Región retromaleolar donde se hace la incisión para la biopsia de nervio sural.

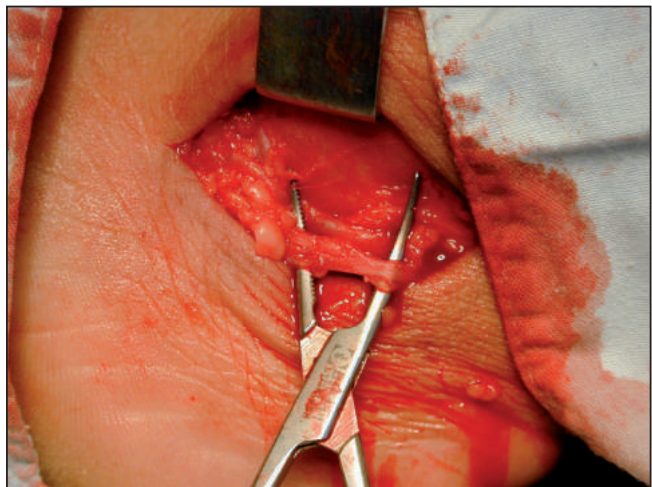


FIGURA 2.
Se aprecia la piel retromaleolar abierta con el nervio sural localizado y expuesto sobre la pinza Kelly.

piensan hacer estudios con microscopía electrónica o en congelación para inmunohistoquímica (4).

INTERPRETACIÓN

La biopsia debe ser leída por un patólogo experimentado y en ella puede identificarse: a) Degeneración walleriana, con ruptura del axón distal y las vainas de mielina dando origen a los cuerpos ovoides de mielina; b) Regeneración axonal y

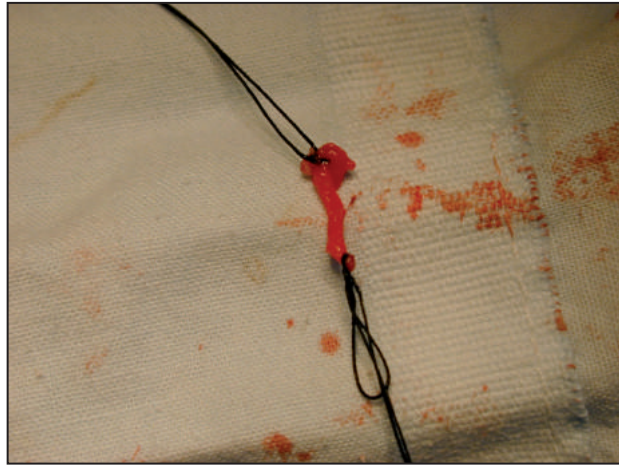


FIGURA 3.
Nervio sural reparado y extraído del paciente.

remielinización del mismo; c) Desmielinización segmentaria. En muchas polineuropatías inflamatorias puede observarse la presencia de infiltrado de células primordialmente mononucleares en el nervio, el epineurio o el espacio perivascular. Los vasos sanguíneos pueden mostrar una vasculopatía, caracterizada por engrosamiento de las paredes del vaso sin infiltrado inflamatorio, como en la diabetes mellitus. También puede observarse una verdadera vasculitis con los hallazgos histológicos característicos (Figura 4), en pacientes con mononeuritis secundaria a enfermedades autoinmunes como el lupus eritematoso sistémico, el síndrome de Sjögren o la artritis reumatoide.

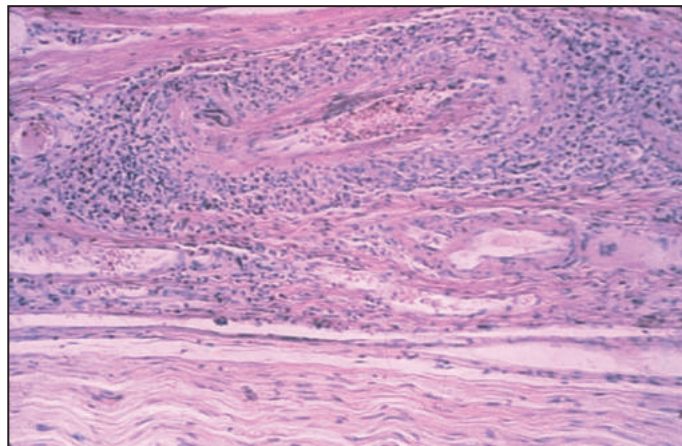


FIGURA 4.
Vasculitis severa de nervio sural en paciente con artritis reumatoide y vasculitis reumatoide secundaria.

REFERENCIAS

- 1. RESTREPO JF, VÁSQUEZ G, MARTÍNEZ O, ET AL.** Vasculitis de nervio periférico. *Acta Neurol Colomb* 1992; 8: 188-193.
- 2. VITAL C, VITAL A, CANRON MH, ET AL.** Combined nerve and muscle biopsy in the diagnosis of vasculitic neuropathy. A 16-year retrospective study of 202 cases. *J Peripher Nerv Syst* 2006 Mar; 11: 20 - 29.
- 3. BENNETT DL, GROVES M, BLAKE J, ET AL.** The use of nerve and muscle biopsy in the diagnosis of vasculitis: a 5 year retrospective study. *J Neurol Neurosurg Psychiatry* 2008; 79: 1376 - 1381.
- 4. SAAIBI D, HABEYCH M, VEGA D, ET AL.** Técnica para la toma de biopsia de nervio periférico (nervio sural). *Acta Neurol Colomb* 1994; 10: 211-215.

BIOPSIA DE PIEL

BORIS SÁNCHEZ, YIMY F. MEDINA, ADRIANA MOTTA

GENERALIDADES

La biopsia de piel es un procedimiento diagnóstico fundamental en el estudio de las enfermedades con compromiso cutáneo (1-6). La importancia de esta herramienta en la práctica clínica depende del conocimiento de la técnica, su adecuada aplicación y la interpretación por parte del dermatopatólogo.

Definición

La biopsia es un procedimiento que consiste en la extracción de un fragmento de piel con el objeto de ser preparado con técnicas especiales que permitan reconocer microscópicamente las características del tejido y de esta forma establecer un diagnóstico (1, 3, 5, 6).

Anatomía de la piel

La piel se compone de tres capas: epidermis, dermis e hipodermis, al igual que de anexos como los folículos pilosos, las glándulas sebáceas, ecrinas y apocrinas, y las uñas. La epidermis es la capa más superficial, tiene un grosor promedio de 50 micras y es avascular; está compuesta por queratinocitos, melanocitos, células de Langerhans y células de Merkel. La dermis soporta la epidermis, es vascularizada y se compone de fibroblastos, macrófagos y células dendríticas, dispuestos en una matriz de colágeno, elastina y mucopolisacáridos. La hipodermis es la capa compuesta por tejido conjuntivo laxo, adipocitos, vasos sanguíneos y terminaciones nerviosas (3, 5, 6).

TÉCNICAS DE BIOPSIAS

La biopsia de piel es un procedimiento quirúrgico diagnóstico de fácil acceso y bajo costo, que requiere de un sólido conocimiento técnico para su realización. Existen varias técnicas que permiten obtener fragmentos de piel dependiendo de las lesiones y la capa de piel requerida (1, 4).

Biopsia por raspado o curetaje

Se utiliza una cureta de Fox, instrumento compuesto por un mango que tiene un extremo cortante de forma circular con diferentes diámetros (Figura 1) (1, 4).

Indicación. Lesiones superficiales de la piel. Permite obtener fragmentos de epidermis y dermis.

Complicaciones. Eventualmente mínimas, la infección puede dejar cicatrices superficiales.

Se puede realizar de diferentes formas:

Técnica estilográfica. El mango se toma como si fuera un lapicero o estilógrafo, apoyando el extremo cortante sobre la piel, ejerciendo un corte en dirección horizontal sobre la lesión. También puede tomarse el mango con la palma y cuatro dedos ejerciendo un movimiento horizontal con el extremo cortante sobre la piel (Figura 2) (1, 4).

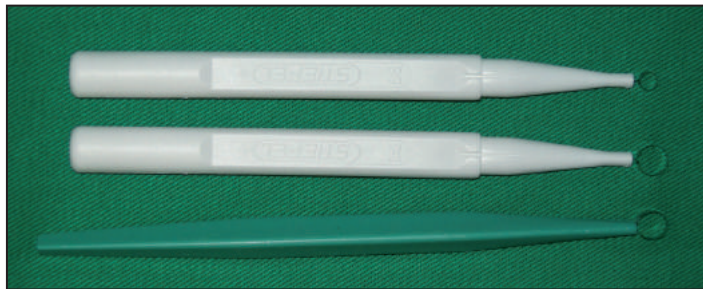

FIGURA 1.
Curetas de Fox.

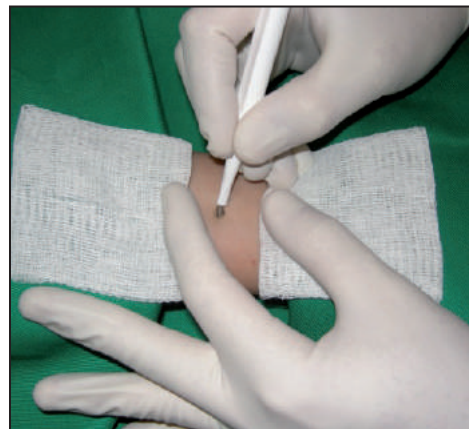

FIGURA 2.
Biopsia de piel, técnica estilográfica

Técnica pelapapas. Se ubica el área de toma de la biopsia entre el primer y segundo dedos de la mano no dominante, ejerciendo presión en dirección de las líneas de menor tensión de la piel. Se toma el mango entre los tres primeros dedos de la mano dominante, apoyando el borde cortante sobre la piel, lo que permite aplicar mayor presión al corte en sentido horizontal (Figura 3) (1, 4).

Técnica de la cureta. Se utiliza para lesiones circunscritas superficiales. Se toma la lesión con una pinza de disección, se tracciona suavemente y se pasa la cureta de Fox por el borde cortante horizontalmente sobre la superficie de la piel (Figura 4) (1, 4).

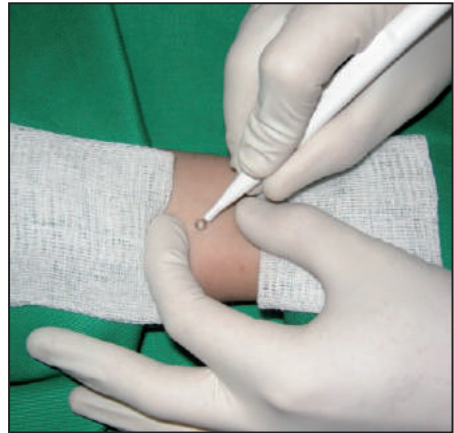

FIGURA 3.
Biopsia de piel, técnica pelapapas.

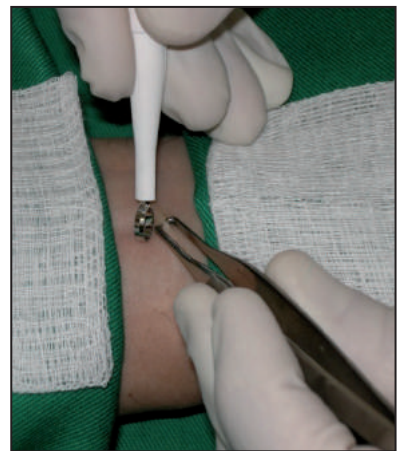


FIGURA 4.
Biopsia de piel, técnica de la cureta.

Biopsia por afeitado

Se realiza con una hoja de bisturí montada en un mango.

Indicaciones. Lesiones de piel superficiales circunscritas que se elevan sobre la superficie cutánea. Se obtienen fragmentos de epidermis o dermis superficial.

Complicaciones. Eventualmente mínimas, la infección puede dejar cicatrices superficiales o hipopigmentadas.

Técnica. Se monta la hoja de bisturí en el mango, se toma el mango de bisturí por su tercio medio y distal, se dispone paralelo a la superficie de la piel con el borde cortante de la hoja de bisturí sobre la lesión a biopsiar y se ejerce un movimiento en dirección horizontal (Figura 5) (1, 4).

Técnica con variante de craterización. Consiste en realizar un corte que inicia en paralelo a la piel y luego se inclina el corte en ángulo de 15 grados, permitiendo mayor profundidad y espesor del tejido afeitado. Esta variante puede dejar cicatrices superficiales (1, 4).

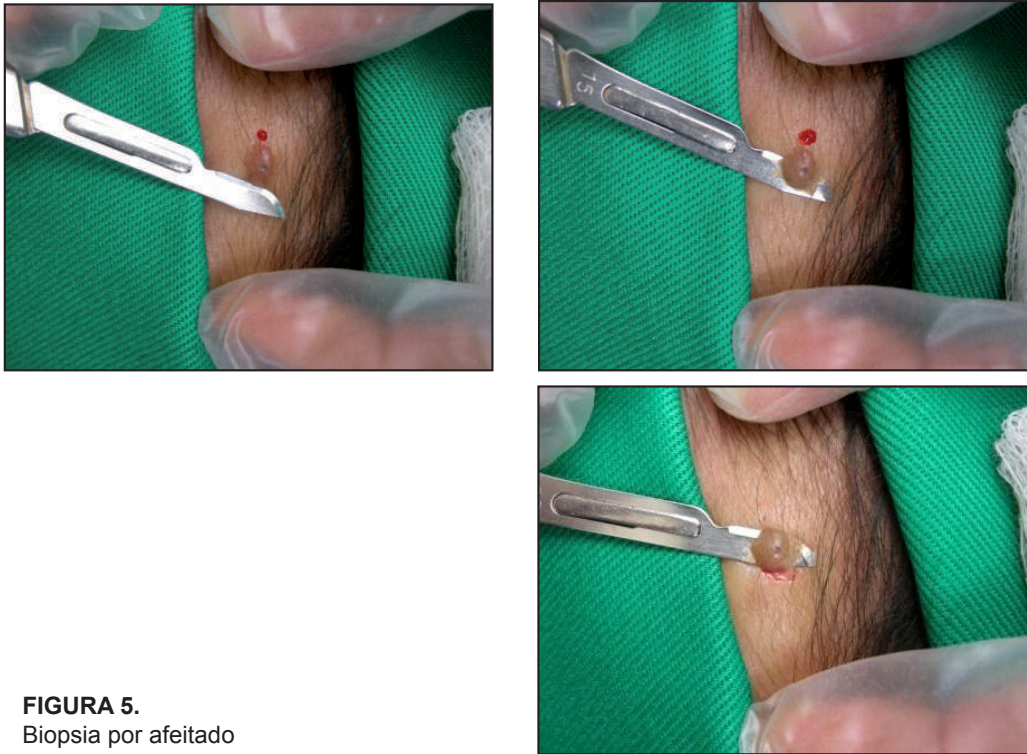


FIGURA 5.
Biopsia por afeitado

Biopsia por punch o sacabocados

Se utiliza un punch, instrumento desarrollado por el dermatólogo americano Edgar L. Keyes en 1887, consistente en un mango con una hoja cortante circular de diferentes tamaños (2, 3, 4, 5, 6, 8 milímetros), que al ser aplicado sobre la piel y rotado sobre su eje y en dirección vertical, corta un fragmento cilíndrico de tejido correspondiente al diámetro de su luz; la profundidad depende de la presión ejercida (Figura 6).




FIGURA 6.
Diferentes diámetros del punch

Indicaciones. Biopsias de piel de espesor total.

Complicaciones. Mínimas, como infección, sangrado y cicatriz.

Técnica. Selección del punch o sacabocado del tamaño más adecuado, se recomienda el de 4 milímetros. Biopsias de piel más pequeñas limitan el estudio del tejido por ser insuficientes requiriéndose nuevas muestras, exponiendo al paciente innecesariamente a procedimientos adicionales.

Ubique entre el primer y segundo dedos de la mano no dominante el área a biopsiar ejerciendo presión en el sentido de las líneas de menor tensión de la piel, tome el punch por el mango entre el tercio medio y distal, haciendo una pinza entre el segundo dedo, el tercer dedo y el pulgar de la mano dominante, aplique el borde cortante perpendicular a la superficie de la piel, ejerza presión y rote el punch varias veces hasta lograr el corte del cilindro de tejido, retire el instrumento y el tejido emergerá. Corte con una tijera o bisturí la base del cilindro de tejido y retire suavemente (Figura 7) (1, 4).

Biopsia en losange, escisión fusiforme o elipse

Se utilizan instrumentos quirúrgicos y materiales de suturas para hacer cierres primarios de la herida (Figura 8).

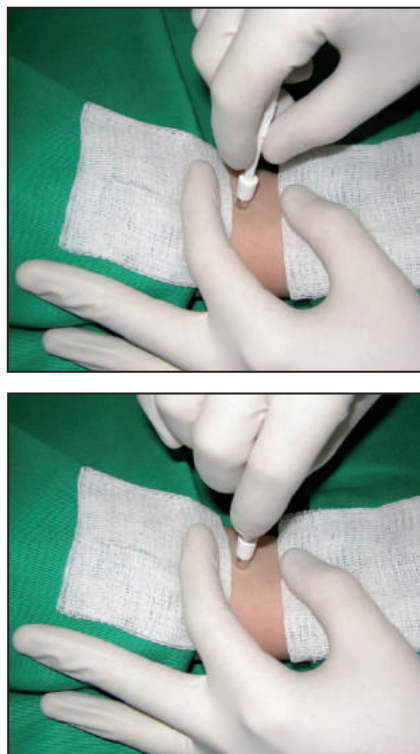


FIGURA 7.
Biopsia por punch

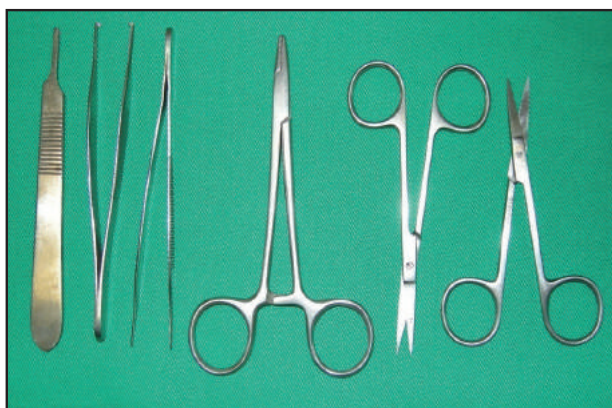

FIGURA 8.
Instrumentos quirúrgicos
para la biopsia de piel

Indicación. Biopsias para obtener fragmentos de piel de mayor tamaño y profundidad.

Complicaciones. Infección, sangrado, hematoma. La cicatrización dependerá de factores como el tamaño, la localización, la edad, el fototipo de piel.

Técnica. Se debe primero marcar el área a biopsiar y hacer la proyección de la elipse teniendo en cuenta las líneas de menor tensión de la piel. Se utiliza un mango de bisturí No. 3 con una hoja No.15. Tomando el mango de la forma como se toma un bolígrafo, se incide en uno de los ángulos de la elipse con la punta del bisturí a 90° hasta lograr la profundidad deseada. Luego con el bisturí a un ángulo de 45° se realiza el corte siguiendo la marcación realizada previamente, hasta extraer el fragmento de piel. Es importante mantener el bisturí perpendicular a la piel para que el corte sea definido y permita un cierre fácil y una cicatrización adecuada. Cuando se ha extraído la elipse de piel, se debe planear el cierre de la herida con materiales de sutura. Se prefieren monofilamentos no absorbibles 5-0 para biopsias de cara y 4-0 para biopsias de tronco o extremidades, haciendo puntos separados equidistantes entre 4 y 5 milímetros. Se debe tener en cuenta una buena hemostasia previamente y evitar cierres a tensión que ocasionan cicatrices ostensibles (Figura 9) (1, 4).

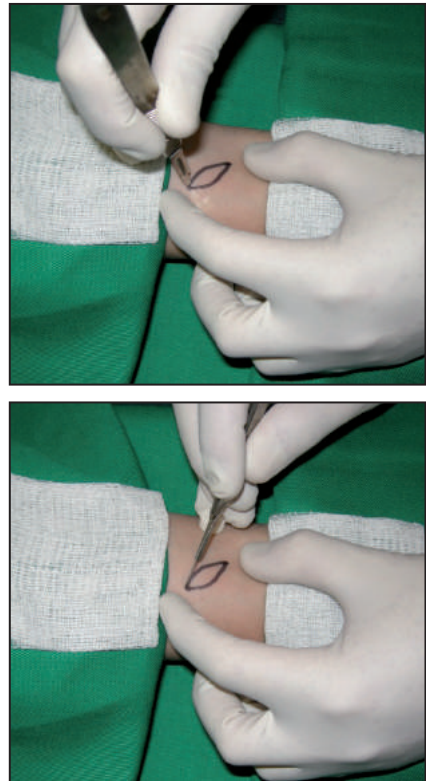


FIGURA 9.
Biopsia por escisión en losange o elipse

Biopsias en áreas especiales

Biopsia de cuero cabelludo. Es preferible realizar las biopsias de cuero cabelludo con punch o sacabocados de 4 milímetros, teniendo en cuenta que la dirección

del punch debe seguir la orientación de salida de los folículos pilosos. Hay que recordar que el cuero cabelludo es muy vascularizado, por lo que debe hacerse muy buena hemostasia. Este procedimiento puede dejar una cicatriz alopécica.

Biopsia del aparato ungueal. El aparato ungueal está compuesto por la lámina, el lecho y matriz, y los tejidos adyacentes. Las biopsias están indicadas en enfermedades inflamatorias, infecciosas o tumorales que lo comprometan. Se puede realizar por avulsión de la lámina ungueal, que consiste en recortar su borde libre. Del lecho, se realiza en los márgenes laterales y de forma longitudinal para evitar distrofias ungueales (indicado en enfermedades inflamatorias). Se puede también hacer en bloque que incluye la lámina, la matriz y el lecho. Se deben tener precauciones en pacientes diabéticos, con discrasias sanguíneas, con enfermedades vasculares e inmunosuprimidos. Las complicaciones que se pueden presentar son sangrado, infección o defectos ungueales permanentes. Se recomienda la realización por un profesional entrenado.

Biopsia de mucosas. Se recomienda realizar las biopsias de la mucosa oral o genital con un punch de 4 milímetros, teniendo en cuenta que las mucosas son muy vascularizadas; por tanto se debe tomar el área a biopsiar entre los dedos y hacer presión generando un lecho exangüe hasta que se haya realizado la hemostasia.

INDICACIONES DE UNA BIOPSIA DE PIEL

La biopsia de piel está indicada para:

- Confirmar un diagnóstico.
- Diferenciar un diagnóstico clínico.
- Diagnóstico específico de microorganismos (bacterias, parásitos, hongos, virus).
- Como procedimiento de diagnóstico o de clasificación para establecer un régimen terapéutico en lesiones tumorales malignas, o como seguimiento.

CONTRAINDICACIONES

No hay ninguna contraindicación absoluta.

Se debe tener precauciones con los siguientes pacientes:

- Diabéticos: riesgo de infección y cicatrización lenta.
- Con enfermedades vasculares: infección y cicatrización lenta.
- Anticoagulados y con discrasias sanguíneas: hemorragias.

COMPLICACIONES

La piel es un tejido con la ventaja de ser accesible. La biopsia de piel es un procedimiento que habitualmente no presenta complicaciones. Los problemas más frecuentes son la hemorragia, la infección y cicatrices. La decisión de tomar una biopsia de piel debe ser consecuente con el juicio clínico y siempre se debe buscar el beneficio del paciente.

CONSIDERACIONES GENERALES

En el momento de tomar una biopsia debemos tener algunas consideraciones:

- La piel tiene diferente espesor según el área anatómica, siendo más delgada en los párpados y el prepucio, y muy gruesa en la región dorsal, las palmas y las plantas.
- El fototipo es importante, puesto que los pacientes con piel de color oscuro pueden presentar cicatrización hipertrófica o queloide.
- El área del cuello y el tercio superior del tórax pueden presentar cicatrización hipertrófica o queloide.
- Debe elegirse el sitio de la biopsia según las lesiones (Tabla 1).

TABLA 1.

| Elección de la biopsia según el sitio de lesión. | |
|------------------------------------------------------------------|------------------------------------------------------------|
| Lesiones | Sitio de toma de biopsia |
| Pigmentadas: máculas, manchas hipopigmentadas o hiperpigmentadas | Centro de la lesión |
| Vesículo – ampollas | Lesiones más recientes |
| Papulosas – placas – escamosas | Lesiones más recientes, evitando las escoriadas, costrosas |
| Vasculíticas con patrón livedo | Profundas de la piel afectada recientemente |
| Vasculíticas con patrón purpúrico | Profundas de lesiones de reciente comienzo |
| Úlceras | Borde de la lesión incluyendo piel sana |
| Áreas de alopecia | Borde del área |
| Áreas atróficas de la piel | Borde del área |
| Tumorales | Área de mayor espesor |

ELECCIÓN DE LA TÉCNICA

- Se recomienda para lesiones superficiales que comprometan la epidermis, la dermis superficial o ambas, el curetaje, el afeitado o sacabocados.
- Para lesiones que comprometan la epidermis, la dermis, la hipodermis y el tejido celular subcutáneo, se recomiendan biopsias por sacabocados o elipse, amplios y profundos.

- Para el estudio de enfermedades que comprometen el tejido graso, se recomienda la técnica de sacabocados o elipse profundos.

INFORMACIÓN Y CONSENTIMIENTO INFORMADO

- Es muy importante que el paciente conozca la razón de la biopsia.
- Informar el lugar donde se va a tomar.
- Explicar el procedimiento y la técnica.
- Advertir acerca de los riesgos de infección, sangrado, cicatriz y otros pertinentes.
- Firmar el consentimiento informado.

PREPARACIÓN Y REALIZACIÓN DEL PROCEDIMIENTO

- Ambiente adecuado. Se debe realizar en una sala de procedimientos, con condiciones de bioseguridad, una camilla para comodidad del paciente y disposición de una fuente de luz adecuada.
- Elementos necesarios según la técnica. Recuerde siempre revisar la disposición de los elementos necesarios antes de iniciar el procedimiento.
- Asepsia y antisepsia. Puede utilizar soluciones bactericidas como el alcohol, la povidona yodada o el peróxido de hidrógeno.
- Anestésicos locales. Todas las biopsias se deben realizar bajo técnica anestésica adecuada con anestésicos locales como lidocaína al 1 ó 2 % con epinefrina, si no existe contraindicación. Se recomienda utilizar agujas de calibre 30. Siempre se debe aspirar antes de la infiltración. Si se realiza una técnica de infiltración superficial el efecto es más rápido. Si la técnica de infiltración es profunda, el efecto se presenta entre 10 y 15 minutos (4).
- Hemostasia. Se debe realizar siempre hemostasia. Para técnicas de biopsias por curetaje, afeitado o sacabocados de diámetros pequeños, con soluciones hemostáticas de percloruro férrico que produce desnaturalización de las proteínas sanguíneas. También se puede utilizar ácido tricloroacético al 35%. Con técnicas de sacabocados grandes y elipse se recomienda la hemostasia con electrocoagulación o cierre con sutura (1, 4).
- Fijación del tejido. Se debe disponer de solución de fijación para el tejido. La más comúnmente usada es el formol al 10% y tiene como objeto preservar las células, los constituyentes tisulares, evitar la autólisis y aumentar la consistencia del tejido para su manejo. Se recomienda que el fijador cubra totalmente el fragmento del tejido en una proporción de 20:1 (2, 3).

PROCESAMIENTO DE LA BIOPSIA

El procesamiento de la biopsia es un paso de suma importancia que empieza con la fijación del tejido que debe realizarse inmediatamente después de extraído el fragmento de piel en los medios indicados y bajo las condiciones que permitan realizar su estudio.

Debe rotularse el frasco en que se enviará la muestra, indicando los nombres y apellidos del paciente, la edad, la fecha de la biopsia y tipo de muestra.

En la solicitud de estudio de patología se deben incluir datos de identificación completos del paciente, especificando la edad, incluyendo un resumen de historia clínica completo, la descripción de las lesiones, la técnica realizada, la impresión diagnóstica y el estudio solicitado.

Las técnicas de remisión y fijación de la muestra obtenida dependerán de los estudios de patología y del tipo de observación microscópica que se pretenda realizar (3).

- Hematoxilina-eosina. Fijación en formol al 10% en una relación de 20:1.
- Inmunohistoquímica. Fijación en formol al 10% en una relación de 20:1.
- Inmunofluorescencia directa. El tejido se debe transportar en una gasa seca dentro de un frasco seco y procesar inmediatamente. Se puede utilizar el medio de Michells si se dispone del mismo.
- Microscopía electrónica. Depositar en frascos con glutaraldehído.
- Microbiológico. La técnica tiene que ser estéril, el tejido debe ser depositado en frascos estériles con solución salina normal estéril, mantenerse a temperatura de 4°C y procesado inmediatamente.

REFERENCIAS

1. **ACKERMAN AB.** Biopsy: why, where, when, how. *J Dermatol Surg* 1975; 1: 21–23.
2. **DRUMMOND CC, HURWITZ RM.** Flat fixation technique for shave biopsy specimens: Stick & shake. *J Dermatol Surg Oncol* 1988; 14: 28–40.
3. **LEVER WF, SCHAUMBURG-LEVER G.** Histopathology of the skin. 7th Ed. Philadelphia: JB Lippincott; 1990.
4. **GRISPAN BOZZA NO.** Biopsias. Manual práctico de dermatología quirúrgica. Buenos Aires: Publicaciones Latinoamericanas S.R.L; 2006: 139-142.
5. **FITZPATRICK TB.** Dermatología. Tomo III. Sexta edición. Buenos Aires: Editorial Panamericana; 2003: 2851-2857.
6. **BOLOGNIA JL, JORIZZO JL, RAPINI RP.** Dermatology. 2nd Ed. Spain: Mosby-Elsevier; 2003.

BIOPSIA MUSCULAR

DANIEL FERNÁNDEZ, MARÍA FERNANDA CUBIDES,
JUAN MANUEL BELLO, ELSA REYES

La biopsia muscular es un procedimiento ambulatorio y mínimamente invasivo, realizado con anestesia local en la mayoría de los pacientes, que hace parte fundamental del diagnóstico de las miopatías inflamatorias y trastornos neurogénicos que comprometen el músculo esquelético. En el presente capítulo se describirán las indicaciones, contraindicaciones, procedimiento y análisis del espécimen de biopsia muscular, enfocado a la práctica diaria de la reumatología.

INDICACIONES

Se debe considerar la posibilidad de realizar una biopsia de músculo siempre que se esté estudiando una enfermedad muscular, ya que hace parte integral de la evaluación inicial del paciente con miopatías, incluyendo las de origen metabólico, congénito, inflamatorio y la mayoría de las distrofias.

CONTRAINDICACIONES

Las siguientes son las principales contraindicaciones para la biopsia de músculo:

- No aceptación por parte del paciente para realizar la biopsia
- Infección en la piel sobre el músculo a biopsiar
- Discrasias sanguíneas
- Pacientes que reciban anticoagulación crónica con cumarínicos o heparinas de bajo peso molecular.

PROCEDIMIENTO

Para la adecuada realización del procedimiento deben tenerse en cuenta los siguientes aspectos:

Información clínica. Debe contarse con información de la clínica del paciente, la cual debe llegar al patólogo que analizará la muestra, para la respectiva correlación clínica e histopatológica

Consentimiento informado. Firma del consentimiento informado por parte del paciente y del médico especialista que practicará el procedimiento.

Selección del sitio de toma de la biopsia. La clínica del paciente es un buen punto de referencia para la decisión del músculo a biopsiar. La muestra se debe tomar de un músculo que se encuentre leve o moderadamente afectado, pero no de un músculo con severa atrofia o fibrosis (1). La electromiografía puede ser una ayuda para la selección del músculo a biopsiar, pues en caso de sospecha de patologías que tengan compromiso simétrico, se puede tomar la muestra del músculo contralateral al que se encontró comprometido en forma leve a moderada en la electromiografía. Incluso se ha propuesto el uso de resonancia magnética nuclear como método de guía para la selección del músculo a biopsiar (2). Adicionalmente se recomienda tomar la muestra de una zona lejana a la porción tendinosa del músculo pues esta área tiene una mayor densidad de tejido conectivo, lo cual puede llevar a un diagnóstico erróneo de miopatía (3). No debe tomarse la muestra de una zona en la que se ha tomado una biopsia previa en los últimos tres meses o incluso de una zona que fue puncionada para un estudio electromiográfico.

Asepsia y antisepsia. Se debe realizar el lavado con solución yodada sobre la piel que cubre el área muscular a biopsiar.

Toma de la muestra. La biopsia se puede realizar en forma abierta o a través de una punción con una aguja especial para dicho procedimiento (4). Sin embargo, se prefiere la biopsia abierta al procedimiento con aguja, dado que se puede obtener una muestra de mayor tamaño que puede ser orientada en forma adecuada para realizar los estudios inmunohistoquímicos y ultraestructurales (5). El músculo preferido para la toma de la biopsia es el cuádriceps (6), pero se realiza también en otros músculos como el deltoides, el bíceps braquial y el tibial anterior. El procedimiento inicia con una adecuada técnica de asepsia y antisepsia, con colocación de campos quirúrgicos estériles, después de lo cual se realiza infiltración subcutánea anestésica con lidocaína (Figura 1). Se realiza la incisión en la piel, el tejido celular subcutáneo, la disección de fascia hasta identificar el plano muscular, se disecciona con precaución evitando lesionar estructuras vasculares (Figura 2). Se identifica el haz muscular del cual se va a tomar la muestra; se pasa una pinza cística por debajo del cilindro muscular a biopsiar y con esa pinza se pasan un par de sedas sin aguja (Figura 3). Se anudan de los dos extremos del cilindro, el cual será retirado cortando por los puntos distales a los nudos (Figura 4). La muestra obtenida se orienta en el sentido paralelo a las fibras y se ubica anudada por sus dos extremos a una tablilla, lo que permitirá al patólogo definir la disposición de las fibras musculares (Figura 5) (7). Posteriormente se cierra la capa muscular con puntos de transfixión en X de sutura absorbible (Vicryl®) y la piel con sutura intradérmica no absorbible (Prolene®).

FIGURA 1.

Infiltración de anestesia.

Autoría de la fotografía: doctor Yimy F. Medina.

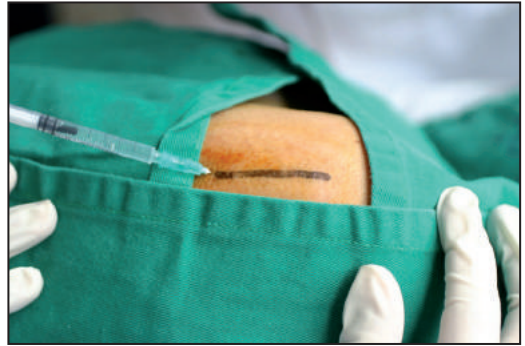

FIGURA 2.

Incisión de la piel y planos más profundos. Autoría de la fotografía: doctor Yimy F. Medina.

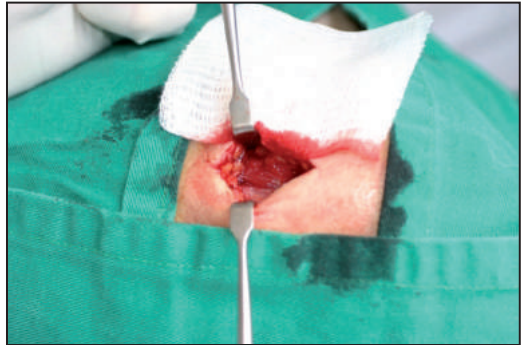
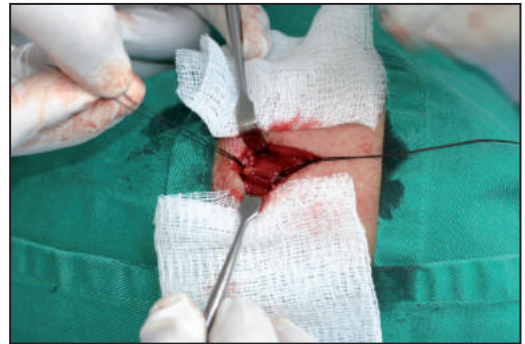
FIGURA 3.

Identificación del haz muscular.

Autoría de la fotografía: doctor Yimy F. Medina.



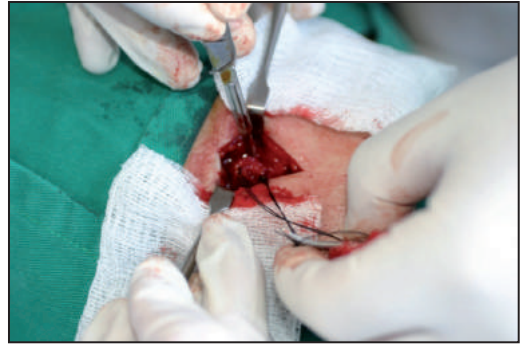

FIGURA 4.

Resección de la muestra.

Autoría de la fotografía: doctor Yimy F. Medina.

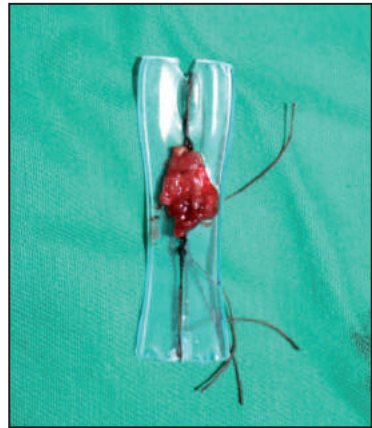


FIGURA 5

Muestra obtenida.

Autoría de la fotografía: doctor Yimy F. Medina.

CUÁNDO REPETIR LA BIOPSIA

- Cuando el resultado es normal, la sospecha clínica es alta y es probable que el compromiso histopatológico sea en parches y se haya tomado una muestra de la parte sana.
- Cuando un trastorno metabólico se presenta de manera atípica, que no sea fácilmente detectable antes de la biopsia, con el objetivo de realizar coloraciones o estudios específicos que no se hayan realizado en la primera muestra.
- Cuando persiste la sintomatología después del tratamiento.
- Cuando se quiere diferenciar entre la exacerbación de la enfermedad y una miopatía secundaria (por ejemplo, en el caso de uso de esteroides).

COMPLICACIONES

Las siguientes son las principales:

- Infección de la zona de toma de la biopsia.
- Sangrado local.
- Formación de hematoma.
- Defectos de cicatrización de la piel.

PROCESAMIENTO DE LA MUESTRA

Recomendaciones

Se consideran importantes las siguientes recomendaciones puntuales, con el fin de llevar a cabo un adecuado procesamiento de la muestra:

- Mantener la muestra en medios adecuados para evitar cambios tisulares que no permitan la adecuada interpretación (por ejemplo, preservar el espécimen en parafina altera los hallazgos para discriminar la miositis por cuerpos de inclusión).
- Evitar malinterpretar el hallazgo de macrófagos en miofibrillas necróticas como infiltrado de células inflamatorias.
- Evitar tomar muestras de músculos que fueron sometidos a trauma.
- Identificar en miofibrillas la expresión de HLA clase I, lo cual está a favor de un cuadro de polimiositis (Tabla 1).
- Reconocer que la inflamación en la polimiositis y en la miositis por cuerpos de inclusión es primaria de células T citotóxicas CD8, sobre miofibrillas no necróticas.
- Practicar la inmunohistoquímica de varias proteínas sarcolémicas asociadas a enfermedades musculares genéticas o por trastornos metabólicos (5).

Principales alteraciones histopatológicas

En aras de garantizar el adecuado diagnóstico de las diferentes miopatías, se deben analizar y reportar los siguientes aspectos de la muestra examinada:

- Cambios estructurales en las miofibrillas (citoarquitectura, tamaño, depósitos y formación de vesículas).
- Alteraciones en las paredes de los vasos sanguíneos.
- Determinación del perfil del infiltrado de células inflamatorias.
- Cambios en el tejido conectivo (proliferación y positividad para reacción de fosfatasa alcalina) (5).

TABLA 1.

| Técnicas de inmunohistoquímica. | | |
|----------------------------------------------------------------------------------------------------------------------------------------------------|----------------------------------------------------------------------------------------------------------------------|------------------------------------------------------------------------------------------------------------------------------------------------------------------------------------------------------------------------------------------------------------------------------------------------------------------------------------------------------------------------------------------------------------------------------------------|
| PATOLOGIA | INMUNOHISTOQUIMICA | HALLAZGOS E INTERPRETACION |
| Dermatopolimiositis | H y E, rhodamina, microscopía electrónica. | Atrofia perifascicular con 3 a 4 capas de fibras de tamaño pequeño. Necrosis de miofibrillas en la periferia de los fascículos (similar a microinfartos), fibras de regeneración aisladas. Infiltrado inflamatorio en los septos, vasos sanguíneos y dentro de los fascículos. Atrofia perifascicular y disminución de la densidad de capilares. HLA clase I, ICAM, NCAM, STAT-1, complejo de ataque de membrana (complemento). |
| Polimiositis | H y E, reacción para fosfatasa alcalina (tejido conectivo), microscopía electrónica | Inflamación primaria en los fascículos por complejos HLA clase I – CD8 (diferenciar de macrófagos circundantes a miofibrillas necróticas). |
| Miositis de cuerpos de inclusión | Gomorry, COX-1, rojo Congo, tricromo, violeta cresilo (VC), microscopía electrónica. | Inflamación endomisial, vacuolización (aumentan en relación con el tiempo de la enfermedad), depósitos de amiloide (VC, rojo Congo) y pérdida de fibras musculares. Las vacuolas contienen espirales por retracción de material citoplasmático. |
| Distrofias musculares • Duchenne • Emery Dreifuss • Fascio-escapulo-humeral • Miotónica • Muscular óculo-faríngea | DYS-1, DYS-2, DYS-3, tinciones oxidativas. | Aumento de internación de núcleos celulares. Miofagia, fagocitosis, aumento de tejido conectivo en el endomisio. |
| Miopatías congénitas • Cuerpos de Nemalina • Canalopatías • Miotonía congénita • Síndrome del infante flácido • Miopatía miotubular | H y E, tricromo, microscopía electrónica, ATP asa. | Material derivado de la banda Z. Vacuolas sin glicógeno o lípidos, con agregados tubulares. |
| Miopatías enzimáticas | PAS (a) Fosforilasa (b) ORO (c) NADH (d) COX (e) Succinato deshidrogenasa (f) Sudán negro H y E | a. Depósito de glucógeno. b. Déficit de fosforilasa. c. Aumento de depósito de lípidos. d. Déficit específico de enzima. e. Déficit específico de enzima. f. Déficit específico de enzima. |

H y E : hematoxilina eosina, ORO: Aceite rojo O, NADH: nicotiamida adenin deaminasa, COX: citocromo C oxidasa

Técnicas de inmunohistoquímica y su aplicación

En la Tabla 1 se resumen las diferentes técnicas de inmunohistoquímica aplicables al estudio de las muestras de músculo esquelético (5).

REFERENCIAS

1. **GALLAHER PJ, ANDERON JR.** Muscle biopsy in the rheumatic disorders. En: Isenberg DA, Maddison PJ, Woo PG, et al, eds. *Oxford Textbook of Rheumatology*. 3rd Ed. Oxford University Press; 2004: 223-228.
2. **KEMPIS JV, KALDEN P, GUTFLEISCH J, ET AL.** Diagnosis of idiopathic myositis: value of 99m technetium pyrophosphate muscle scintigraphy and magnetic resonance imaging in targeted muscle biopsy. *Rheumatol Internat* 1998; 17: 207-213.
3. **JARADEH SS, HO H.** Muscle, nerve and skin biopsy. *Neurol Clin* 2004; 22: 539-561.
4. **VONDRA K, RATH R, KROUPA A.** Improved needle for muscle biopsy. *Klin Wschr* 1974; 52: 747-748.
5. **DALAKAS MC.** Muscle biopsy findings in inflammatory myopathies. **RHEUM DIS CLIN N AM** 2002; 28: 779-798.
6. **CONNOR A, STEBBINGS S, HUNG NA, HAMMOND-TOOKE G, MEIKLE G, HIGHTON J.** STIR MRI to direct muscle biopsy in suspected idiopathic inflammatory myopathy. *J Clin Rheumatol* 2007; 13: 341-345.
7. **BRINK J.** Open muscle biopsy. *Operative Techn Gen Surg* 2002; 4: 235-238.

BIOPSIA SINOVIAL

ANA MILENA ARBELÁEZ, MARLON PORRAS

Mucho tiempo ha pasado desde que Howard Polley y William Bickel describieron en 1951 la biopsia de membrana sinovial por la técnica de punción (1), lo que ha permitido que se disemine su uso y se amplíen sus indicaciones. Además, con el advenimiento de nuevas técnicas y nuevos campos de aplicación, se hace imprescindible para el reumatólogo de hoy conocerlas. Es indispensable el conocimiento de la anatomía particular de la articulación que será sometida a este procedimiento, para asegurar su adecuado abordaje (1, 2).

INDICACIONES

Cuando el líquido sinovial no puede ser aspirado o en el caso de una artritis sin clasificar, con sospecha de una enfermedad neoplásica o granulomatosa, de una enfermedad por depósito o de infección con cultivo de líquido sinovial negativo, el examen del tejido sinovial puede guiar a un correcto diagnóstico y ajuste de la terapia (1, 3).

Enfermedades infecciosas

En infecciones bacterianas agudas el tejido sinovial contiene muchos leucocitos polimorfonucleares y la tinción de Gram revela algunas veces la presencia de bacterias. Cuando los hemocultivos y el cultivo del líquido sinovial son negativos, el cultivo del tejido sinovial a partir de biopsias puede ser positivo. Utilizando la reacción en cadena de polimerasa (PCR), se ha podido demostrar la presencia de especies bacterianas cuando los cultivos han sido negativos; se ha demostrado igualmente la presencia de otros agentes infecciosos como las micobacterias (2, 3). Utilizando coloraciones apropiadas se puede permitir la detección de otros microorganismos, tales como hongos y espiroquetas.

Artritis por gérmenes piógenos. Se aprecian en la membrana sinovial abundantes leucocitos polimorfonucleares. El diagnóstico etiológico se logra mediante cultivo de tejido sinovial (1).

Artritis por hongos. Los agentes más prevalentes son la *Candida* y el *Aspergillus*, aunque no debemos olvidar otros como *Blastomices*, *Coccidioides*, *Criptococcus* o *Sporotrix* (4).

Artritis por micobacterias. La característica diferencial en las artritis por micobacterias es la presencia de granulomas caseificantes en su histología. La aplicación de PCR para micobacterias puede ayudar al diagnóstico (1, 3, 5).

Artritis por parásitos. Las secciones de la sinovial muestran tejido de granulación con células de inflamación aguda y huevos del parásito. En el caso del *Echinococcus granulosus*, causante de la hidatidosis, se pueden detectar restos del quiste hidatídico en el estudio histológico de la biopsia sinovial.

Artritis por espiroquetas. Se aprecia el goma granulomatoso característico o la presencia de las espiroquetas.

Artritis por cristales

Gota. Se podrán identificar en la membrana sinovial los cristales de urato monosódico.

Pseudogota. Se podrán identificar los cristales de pirofosfato cálcico dihidratado.

Enfermedades por depósito

Amiloidosis. El diagnóstico de amiloidosis requiere confirmación histológica. El amiloide teñido con rojo Congo o Dylon da una birrefringencia característica verde manzana al observarlo bajo luz polarizada. La tinción rojo Congo debe ir seguida de tinciones inmunohistoquímicas del tejido para determinar el tipo de amiloide (1, 6).

Ocronosis. El estudio de la membrana sinovial puede mostrar fragmentos de cartílago ocrónico en su interior.

Hemocromatosis. En la biopsia sinovial se observa la presencia de hierro en las células sinoviales mediante las tinciones específicas (6).

Hemofilia. La membrana sinovial aparece hipertrófica, intensamente vascular e hiperpigmentada por el cúmulo de hemosiderina en los macrófagos.

Sarcoidosis. Presencia de granulomas epitelioides no caseificantes con ausencia de gérmes (6).

Tumores de la membrana sinovial

Sinovitis villonodular pigmentada. Es muy característica la presencia de células epitelioides, células gigantes multinucleadas y el depósito de grasa y hemosiderina en la membrana sinovial (6).

Condromatosis sinovial. Se observan los islotes de cartílago intrasinoviales en las muestras histológicas (6).

Artropatía metastásica. El estudio histológico de la biopsia sinovial mostrará la presencia de células malignas (6).

Artropatías inflamatorias

En el caso de las artritis inflamatorias con mediación inmune como la artritis reumatoide (AR), las espondiloartropatías seronegativas (EAS), el lupus eritematoso sistémico (LES) o la artritis idiopática juvenil (AIJ), entre otras, el estudio de la membrana sinovial puede tener utilidad desde el punto de vista clínico. En el campo de la investigación, los cambios patológicos en la sinovial pueden ayudar a dilucidar la etiología y los mecanismos patogénicos involucrados en este tipo de artritis (1, 7, 8).

TÉCNICAS

Biopsia por punción a ciegas o percutánea

El tejido sinovial puede ser obtenido por punción usando una aguja. La técnica más utilizada en reumatología es la percutánea cerrada utilizando la aguja de Parker–Pearson (2, 6, 9). De las articulaciones para biopsia a ciegas, la rodilla es la más accesible seguida de la muñeca, el tobillo, el codo y los hombros, e incluso las pequeñas articulaciones como las interfalángicas o las metacarpofalángicas cuando están lo suficientemente inflamadas para diferenciar la sinovial de las estructuras adyacentes.

La técnica aséptica es mandatoria, realizando el lavado exhaustivo de la piel con antisépticos yodados. Posteriormente se infiltra la piel y el tejido celular subcutáneo hasta la cápsula articular con lidocaína al 1%, utilizando una aguja calibre 25. Debe evitarse infiltrar la lidocaína intraarticularmente ya que esto podría alterar los resultados del análisis del líquido sinovial. Posteriormente se utiliza una aguja calibre 20 para acceder a la cavidad articular y aspirar el líquido sinovial para estudio. El espacio articular es anestesiado con lidocaína al 1% sin epinefrina y debe infiltrarse la cápsula al remover la aguja.

Hacemos una pequeña incisión sobre la piel y a través de ésta introducimos el trocar a la articulación (Figuras 1 y 2). Retiramos la camisa del trocar y a través de éste introducimos la aguja de biopsia empataada a una jeringa de 10 ó 20 ml (Figura 3). Intentamos colocar la punta de la aguja contra la sinovial y aplicamos una succión con la jeringa. Retiramos la aguja (Figura 4), sacamos las muestras de la aguja y las colocamos en formol, en agua destilada o en alcohol absoluto, dependiendo del estudio que se vaya a realizar (Figura 5). Debe extraerse entre cuatro y ocho muestras de diferentes partes de la articulación. Al terminar el procedimiento se coloca un vendaje elástico en el sitio del procedimiento y el paciente debe permanecer con la articulación en reposo durante 24 horas (5).

FIGURA 1.
Introducción del trocar a la articulación.
Autoría de la fotografía: doctor Yimy F.
Medina.

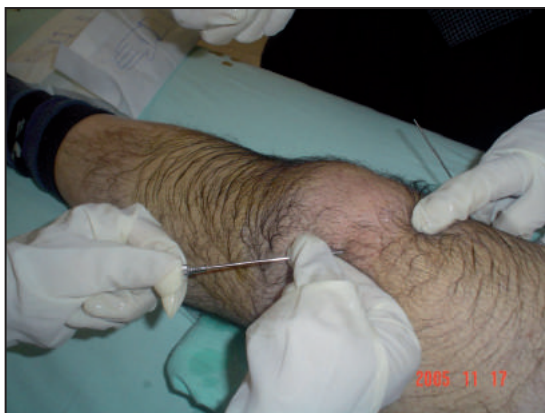

FIGURA 2.
Trocar ubicado en la articulación.
Autoría de la fotografía: doctor Yimy F.
Medina.

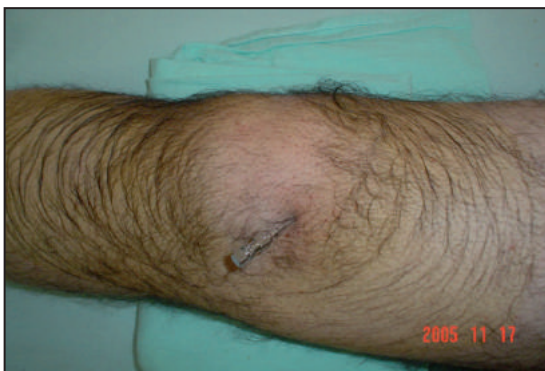
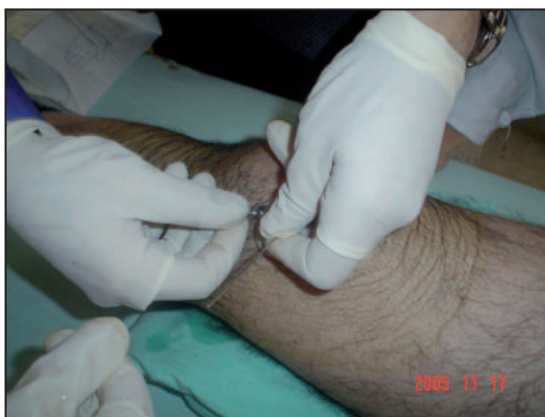
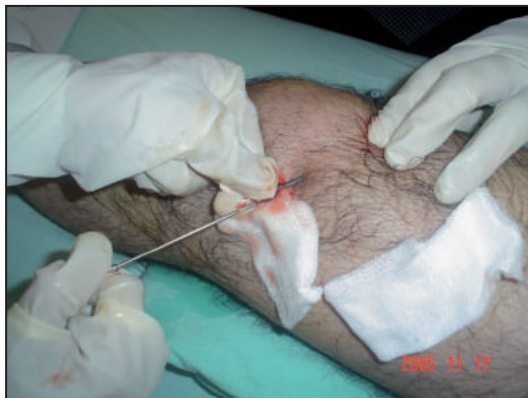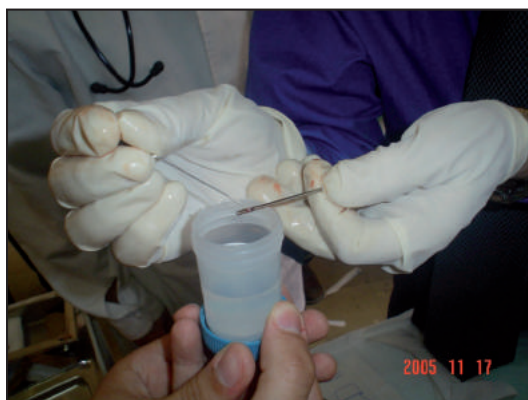FIGURA 3
Introducción de la aguja de biopsia a
través del trocar.
Autoría de la fotografía: doctor Yimy F.
Medina.



**FIGURA 4.**

Retiro de la aguja con el material de biopsia. Autoría de la fotografía: doctor Yimy F. Medina.

**FIGURA 5.**

Retirar las muestras de la aguja y colocarlas en formol, en agua destilada o en alcohol absoluto. Autoría de la fotografía: doctor Yimy F. Medina.

La biopsia percutánea a ciegas tiene como ventajas el no requerir el ingreso hospitalario del paciente ni anestesia general, menor costo económico y un tiempo de realización más corto que con los otros procedimientos. Como inconvenientes encontramos la obtención de muestras de membrana sinovial de menor tamaño y sólo de la zona más superficial de la membrana (9).

La morbilidad de la biopsia percutánea es relativamente baja y generalmente el procedimiento es bien tolerado y sin complicaciones. Las quejas más comunes son: el dolor inicial durante la anestesia y durante los cambios de dirección de la aguja de biopsia y con mucha menor frecuencia, la rotura de la aguja dentro de la articulación, hemartrosis o hidrartrosis (5).

Biopsia sinovial guiada por artroscopia

La artroscopia ha sido de gran valor en el campo del diagnóstico de lesiones que afectan la membrana sinovial. La visión directa orienta claramente al diagnós-

tico, al permitir definir las características macroscópicas de lesiones localizadas del tejido sinovial y tomar muestras de las áreas claramente patológicas (4). El artroscopio es un instrumento que consiste de un tubo con un sistema de lentes y una fibra óptica conductora de luz, que varía entre 2 y 6 mm (4, 9). La artroscopia diagnóstica puede llevarse a cabo con el paciente bajo anestesia local, regional o general.

Las ventajas de la artroscopia son mayores que sus desventajas. La obtención de una mayor cantidad de tejido, la toma de muestras de aquellas áreas claramente patológicas y la posibilidad de poder observar las características macroscópicas de lesiones localizadas del tejido sinovial. Como inconvenientes encontramos: los requerimientos técnicos más complejos y costosos, así como la necesidad de mayor tiempo para realizar el procedimiento.

Contraindicaciones. Son muy pocas: infecciones locales de la piel, por el riesgo de causar una artritis séptica; anquilosis, que no permite acceder a una cavidad donde sea posible maniobrar; problemas traumáticos con lesiones de ligamentos colaterales y de la cápsula, que producen una extravasación excesiva de las soluciones de irrigación (4).

Complicaciones. Treinta y cinco por ciento de los pacientes informan dolor durante el procedimiento; las reacciones vasovagales y el edema articular temporal se presentan entre 5 y 10% de los casos, la hemartrosis en 0,9% y las infecciones articulares en 0,1%.

Biopsia mediante artrotomía

La artrotomía puede ser el procedimiento de elección para pequeñas articulaciones, vainas tendinosas y bursas que no son fácilmente accesibles mediante técnicas percutáneas. Como ventaja tendría la obtención de mayor cantidad de tejido y como inconveniente el requerir una intervención quirúrgica invasiva.

MANEJO DE LA MUESTRA

Las muestras de tejido sinovial deben ser colocadas en formol para histopatología o en agua destilada si se quiere realizar inmunofluorescencia o estudios de histoquímica. Cuando se sospecha gota, la muestra debe ser conservada en alcohol absoluto para evitar la disolución de los cristales de urato monosódico (1, 2). Para el examen patológico de rutina con microscopía de luz, las muestras de tejido deben ser fijadas en formalina al 4% y embebidas en parafina. Se utiliza la tinción de hematoxilina-eosina (H&E), ácido peryódico de Shift (PAS), Gram, Grocott, Ziehl-Neelsen y ciertas tinciones inmunohistoquímicas de acuerdo a la información clínica (1, 9). En caso de sospecha de infección las muestras deben ser colocadas en medios de cultivos, colocados en contenedores individuales y congelados con nitrógeno líquido para el uso de reacción en cadena de polimer-

sa (PCR). El líquido sinovial obtenido durante el procedimiento también se envía para análisis citoquímico, cultivos o para PCR de acuerdo con la sospecha clínica (1, 9).

CONCLUSIÓN

La biopsia sinovial es un método diagnóstico complementario. Su utilidad en la práctica clínica está dirigida a aquellas enfermedades que tienen una histología característica y cuyo diagnóstico no es posible mediante técnicas menos invasivas.

REFERENCIAS

1. **GERLAG DM, TAK PP.** How to perform and analyse synovial biopsies. *Best Pract Res Clin Rheumatol* 2009; 23: 221-232.
2. **GERLAG DM, TAK PP.** How useful are synovial biopsies for the diagnosis of rheumatic diseases? *Nat Clin Pract Rheumatol* 2007; 3: 248-249.
3. **VAN DER HEIJDEN I, WILBRINK B, SCHOULS LM, ET AL.** Detection of mycobacteria in joint samples from patients with arthritis using a genus-specific polymerase chain reaction and sequence analysis. *Rheumatology* (Oxford) 1999; 38: 547-553.
4. **MORELAND LW, CALVO-ALEN J, KOOPMAN WJ.** Synovial biopsy of the knee joint under visualisation by needle arthroscopy. *J Clin Rheum* 1995; 1: 103-109.
5. **HASSELBACHER P.** Arthrocentesis, synovial fluid analysis and synovial biopsy. En: Schumacher Jr HR, Klippel JH and Koopman WJ, eds. *Primer on the Rheumatic Diseases*. 10th Ed. Atlanta, Georgia: Arthritis Foundation; 1993: 67-72.
6. **SCHUMACHER JR HR, CHEN LX, PESSLER F.** Synovial biopsy in the evaluation of nonrheumatic systemic diseases causing arthritis. *Curr Opin Rheumatol* 2008; 20: 61-65.
7. **KRAAN MC, HARINGMAN JJ, POST WJ, ET AL.** Immunohistological analysis of synovial tissue for differential diagnosis in early arthritis. *Rheumatology* (Oxford) 1999; 38: 1074-1080.
8. **BAETEN D, DEMETTER P, CUVELIER C, ET AL.** Comparative study of the synovial histology in rheumatoid arthritis, spondyloarthropathy, and osteoarthritis: influence of disease duration and activity. *Ann Rheum Dis* 2000; 59: 945-953.
9. **GERLAG DM, TAK PP.** Minimally invasive procedures. En: Hochberg MC, Silman AJ, Smolen JS, et al, eds. *Rheumatology*. 4th Ed. Mosby; 2007: 239-247.

BLOQUEO DEL NERVIIO PERIFÉRICO

HERNÁN URBINA, YIMY F. MEDINA

GENERALIDADES

Diversas enfermedades reumatológicas pueden generar dolor neuropático, bien por atrapamiento del nervio mismo, como en el caso de las ramas cutáneas del nervio suboccipital en la neuralgia de Arnold (1), de la meralgia parestésica a nivel inguinal (2), o en situaciones como el dolor crónico en hombro generado por diversas artropatías y que puede ser tratado con el bloqueo de nervio periférico a nivel de la fosa supraescapular (3). Estas formas de dolor neuropático pueden ser tratadas con éxito a través del bloqueo de nervio periféricos con fines analgésicos (4), que consiste en la administración local de un agente anestésico combinado con un esteroide. Es un procedimiento que se usa comúnmente como coadyuvante a las medicaciones orales, cuyas dosis pueden reducirse y en algunos casos eliminarse.

INDICACIONES

En la reumatología se indica principalmente el bloqueo de nervio periférico con fines analgésicos en los casos de atrapamiento o inflamación a nivel de ramas periféricas y cutáneas de los nervios periféricos (5), siendo los más frecuentes:

- Síndrome del túnel del carpo
- Síndrome del nervio mediano en el proceso supracondíleo del húmero
- Síndrome del nervio mediano en el codo y antebrazo
- Síndrome del nervio interóseo anterior del nervio radial
- Síndrome del nervio interóseo posterior del nervio radial
- Síndrome del túnel cubital
- Síndrome de compresión del nervio ulnar de la muñeca
- Síndrome de atrapamiento supraescapular
- Síndrome de la salida torácica
- Síndrome del nervio femorocutáneo del muslo
- Síndrome del nervio safeno
- Síndrome del túnel del tarso
- Síndrome de atrapamiento de la rama cutánea del nervio suboccipital

CONTRAINDICACIONES

- Infección sobre el sitio a bloquear
- Bacteriemia
- Artritis séptica colindante
- Trastornos de coagulación
- La negativa del paciente a realizarse este procedimiento

EFFECTOS ADVERSOS Y COMPLICACIONES

Las complicaciones asociadas con los bloqueos de nervios periféricos en las ramas cutáneas son raras (6). Se debe vigilar no exceder las dosis tóxicas de los anestésicos locales y debe evitarse la punción vascular inadvertida durante el procedimiento. Hay muy pocos reportes publicados relacionados con una lesión nerviosa como consecuencia del bloqueo de nervios periféricos, especialmente con neuroestimulación y se especula que podrían estar relacionados con el trauma con la aguja o con la inyección intraneural. El efecto secundario más frecuente es el dolor local luego de la punción, que desaparece en pocos minutos u horas. La complicación más observada es la aparición ocasional de pequeños hematomas locales. Muy rara vez puede haber descarga vasovagal que cede espontáneamente o, si es necesario, con la aplicación de atropina. Debe evaluarse la conveniencia de infiltrar con esteroides a personas diabéticas por posibles alteraciones en la glicemia y debe observarse que la aplicación repetida de un esteroide puede suprimir la producción endógena de cortisol y el paciente puede requerir suplencia esteroide ante una cirugía.

MATERIALES Y PRODUCTOS UTILIZADOS

En la Tabla 1 se encuentran los materiales y productos utilizados para el bloqueo de nervio periférico.

TÉCNICA

El paciente debe conocer la naturaleza de la técnica, los efectos colaterales más importantes y debe haber firmado un consentimiento informado. Debe evitarse inyectar dentro de espacios que no tienen mayor capacidad de distensión, como en algunos trayectos de los nervios cubitales y peroneos comunes. Es necesario un conocimiento anatómico preciso, así como de los territorios cutáneos de inervación de las ramas periféricas. El uso de la velocidad de conducción neurosensorial es de gran utilidad para localizar el nivel del atrapamiento del nervio periférico y más recientemente se han introducido la neuroestimulación (7) para guiar los bloqueos de nervios periféricos para fines analgésicos con agentes anestésicos y esteroides de manera segura y eficaz. Se introduce la aguja y se inyecta, dependiendo del

TABLA 1.

| Materiales y productos utilizados. |
|------------------------------------------------------------------------------------------------------------------------------------------------------------------------------------------------------------------------------------------------------------------------------------------------------------------------------------|
| <p>Agentes anestésicos asociables a los esteroides</p> <p>Lidocaína sin epinefrina en concentración de 0.25% a 1%</p> <p>Procaína sin epinefrina en concentraciones de 0.5%, 0.7% y 1%</p> <p>Bupivacaína simple, sin epinefrina, al 0,5%</p> |
| <p>Esteroides asociables a los anestésicos</p> <p>Acetonida de triamcinolona, suspensión inyectable</p> <p>Acetato de metilprednisolona, solución acuosa</p> <p>Fosfato de betametasona, solución acuosa</p> <p>Fosfato de dexametasona, solución acuosa</p> |
| <p>Jeringas con capacidad de entre 1 a 5 ml</p> |
| <p>Agujas recomendadas para bloquear nervios periféricos cutáneos (calibre y longitud)</p> <p>En cuello y hombros: 22 de 1 ½ pulgada</p> <p>En codos: 20 a 22 de 1 a 1 ½ pulgada</p> <p>En manos: 22 de ½ pulgada</p> <p>En piernas y región inguinal o femoral: 20 a 22 de 1 ½ pulgada</p> <p>En pies: 22 de ½ pulgada</p> |

nervio atrapado, desde 0,2 ml del esteroide puro o combinado con un anestésico sin epinefrina en ramas pequeñas como las cutáneas del nervio suboccipital, hasta 0,5 ml en nervios más grandes como el mediano a nivel del carpo.

BLOQUEO DEL NERVI0 FEMOROCUTÁNEO COMO COADYUVANTE EN EL TRATAMIENTO DE LA MERALGIA PARESTÉSICA

Este síndrome doloroso en la cara externa del muslo por atrapamiento del nervio femorocutáneo puede mejorar gracias al bloqueo de sus ramas cutáneas (8).

Procedimiento

El trayecto del nervio que se bloquea se encuentra en un plano superficial y la aguja sólo tiene que atravesar la piel y el tejido adiposo de la región inguinal y la fascia lata. Debe realizarse con una aguja de 1½ pulgada, calibre 22G, de bisel corto, gasas, guantes estériles. Deben dibujarse con marcador las referencias de superficie. El paciente debe adoptar la posición de decúbito supino con las piernas extendidas en posición neutra. Se toma como referencia la espina iliaca anterior y superior y el ligamento inguinal, que sigue una línea desde la espina iliaca anterior y superior a la sínfisis del pubis. El punto de punción se encuentra 2,5 cm por dentro y 2,5 cm caudal a la espina iliaca anterior y superior, por debajo del arco crural o ligamento inguinal (Figura 1). Previa asepsia de la zona, se introduce la aguja perpendicular-

mente en dirección anteroposterior, se atraviesa la piel, el tejido celular subcutáneo y se alcanza la fascia lata hasta sentir una pérdida brusca de resistencia, que indica que la hemos atravesado. En este momento realizamos una inyección en abanico con 10 ml de una combinación 1:1 de un anestésico y un esteroide.

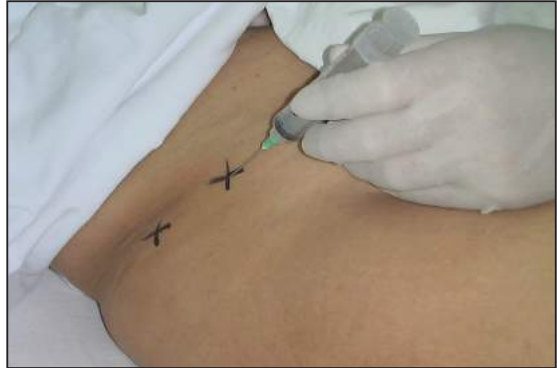

FIGURA 1.
Bloqueo del nervio femorocutáneo

BLOQUEOS DE LAS RAMAS CUTÁNEAS DEL NERVO OCCIPITAL PARA EL TRATAMIENTO DE LA NEURALGIA DE ARNOLD

La neuralgia occipital o de Arnold es un síndrome doloroso originado en la zona de recorrido de los nervios occipitales mayor, menor y tercer nervio. El bloqueo periférico es la técnica con mejor resultado para el alivio de este síndrome (9).

Procedimiento

Debe realizarse con una aguja de 1½ pulgadas, calibre 22G de bisel corto, gasas, guantes estériles. Se infiltra con una mezcla de un esteroide y un anestésico en el punto de emergencia del nervio occipital mayor (punto medio de la línea nucal superior) (Figura 2). Se introduce la aguja con dirección al occipucio hasta tocar hueso. Se inyecta 1 ml, luego se redirige en 5 grados hacia medial y lateral inyectando la misma cantidad cada vez.

BLOQUEO DEL NERVO MEDIANO PARA EL TRATAMIENTO DEL SÍNDROME DEL TÚNEL DEL CARPO

Este síndrome es causado por la compresión del nervio mediano al pasar por el túnel del carpo en la muñeca. Las causas son, entre otras: tenosinovitis de los flexores, artritis, embarazo, amiloidosis, hipotiroidismo y diabetes.

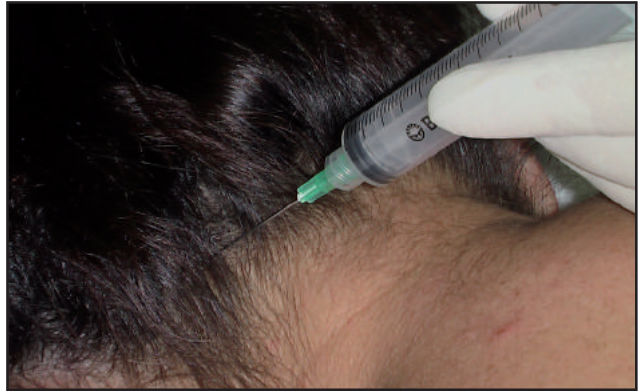

FIGURA 2.
Bloqueo de las ramas cutáneas
del nervio occipital

Procedimiento

El paciente se puede colocar en posición supina con el brazo abducido, el codo en ligera flexión y el dorso del antebrazo descansando sobre un campo enrollado. Se le pide que cierre el puño para identificar el tendón palmaris longus. Se hace la infiltración en el área medial a este tendón y proximal al pliegue de la muñeca con la aguja a 30 grados de inclinación (Figura 3 A) (10). Se recomienda una aguja de ½ pulgada, calibre 22. Se prefiere no utilizar anestésicos locales para evitar enmascarar una lesión nerviosa por anestesia troncular.

BLOQUEO DEL NERVIO TIBIAL POSTERIOR PARA EL TRATAMIENTO DEL SÍNDROME DEL TÚNEL DEL TARSO POSTERIOR

Este síndrome se produce por la compresión del nervio tibial posterior al pasar por el túnel del tarso posterior (conformado por el retináculo flexor, el maléolo medial y el calcáneo). Es producido por trauma, artritis de los huesos del tarso o tromboflebitis, entre otras causas.

Procedimiento

Se coloca al paciente en decúbito lateral apoyando el miembro afectado y con la rodilla flexionada. Se palpa la arteria tibial posterior entre el maléolo medial y el tendón de Aquiles, para evitar su punción accidental. La aguja se avanza lentamente hacia el nervio tibial, que está en la escotadura posterior del maléolo medial (Figura 3 B) (10). Se prefiere no utilizar anestésicos locales para evitar enmascarar una lesión nerviosa por anestesia troncular.

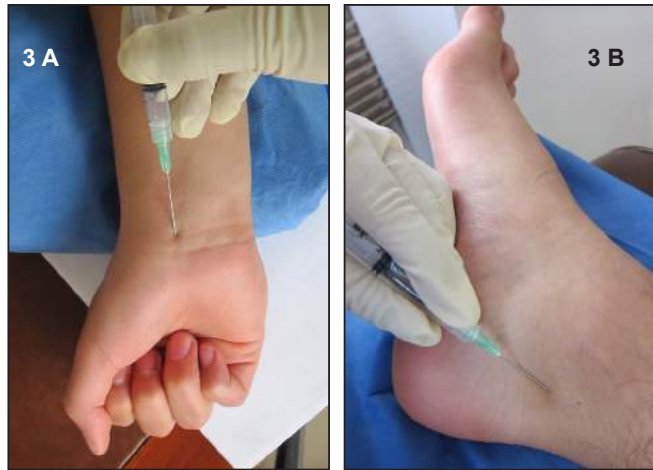

FIGURA 3.

3A. Bloqueo del nervio mediano en el síndrome del túnel del carpo. 3 B. Bloqueo del nervio tibial posterior en el síndrome del túnel del tarso.

REFERENCIAS

1. **CARAYANNOPOULOS A.** Teaching case: occipital neuralgia in a young patient. *Headache* 2007; 47: 1367-1370.
2. **HARNEY D, PATIJN J.** Meralgia paresthetica: diagnosis and management strategies. *Pain Med* 2007; 8: 669-677.
3. **SYMMONS D.** Suprascapular nerve block reduced chronic shoulder pain and disability in degenerative disease or rheumatoid arthritis. *Evid Based Med* 2004; 9: 50.
4. Ministerio de la Protección Social de Colombia. Resolución Número 1896 de 2001. Código Único de Procedimientos en Salud (CUPS). El Bloqueo de nervio periférico se identifica con el Código 04.8.2. <http://www.minproteccionsocial.gov.co>.
5. **WISE CM.** Arthrocentesis and injections of joints and soft tissue. En: Firestein GS, Budd RC, Harris Jr ED, McInnes IB, Ruddy S, Sargent JS, eds. *Kelley's Textbook of Rheumatology*. 8th Ed. Diagnostic tests and procedures in rheumatic diseases. Philadelphia, PA: WB Saunders Company; 2008: Chapter 49.
6. **ACEDO GUTIÉRREZ MS.** Tratamiento del dolor: técnicas locorregionales. Bloqueos. *Oncología* 2005; 28: 144-146.
7. **ZARAGOZA-LEMUS G, MEJÍA-TERRAZAS G, SÁNCHEZ-VELASCO B, ET AL.** Neuroestimulación y bloqueo de nervios periféricos en anestesia regional. *Rev Mex Anest* 2008; 31: 116-132.
8. **LANG SA, YIP RW, CHANG PC, GERARD MA.** The femoral 3-in-1 block revised. *J Clin Anesth* 1993; 5: 292-296.
9. **WEISS C, MEZA N, ROJO A, GONZÁLEZ-HERNÁNDEZ J.** Neuralgia occipital (Arnold): reporte de dos casos y revisión de la literatura. *Revista Memoriza.com* 2009; 3: 8-16. Consultado el 3 de junio de 2011. Consultado en: http://www.memoriza.com/documentos/revista/2009/arnold2009_3_8-16.pdf
10. **WALDMAN S.** Atlas of pain. Management injection techniques. Philadelphia: WB Saunders Company; 1999.

BLOQUEO TRANSCUTÁNEO DE PUNTOS GATILLO MIOFASCIALES

PAUL MÉNDEZ

El síndrome miofascial es una alteración neuromuscular con una tendencia hacia la cronicidad. Es un cuadro clínico frecuente que ahora se trata más eficazmente, a pesar de que aún no se conoce claramente su causa. Puede comprometer cualquier músculo, pero predomina a nivel cervical y en la cintura escapular (1, 2).

Algunos factores asociados son la inflamación (3), el trauma agudo (4) o a repetición (5), el frío y otros que pueden irritar la fascia, el músculo que contiene esta fascia y en ocasiones otros tejidos conectivos flexibles y elásticos vecinos, haciendo que éstos pierdan su elasticidad, con lo cual la fascia y el músculo se acortan y duelen, generando una banda tensa e irritable en donde generalmente se puede localizar un punto sensible que se conoce como el *punto gatillo* (PG) (6). Si éste no se trata a tiempo se vuelve crónico y genera un dolor más insoportable acompañándose de otros PG secundarios o satélites que complican más el cuadro (7, 8). Adicionalmente, el músculo se limita tornándose más débil y doloroso, lo que dificulta su tratamiento. Se ha definido como un trastorno regional doloroso (9).

Algunas de las características semiológicas de este síndrome son: dolor asociado a uno o más PG, que se encuentran dentro de una banda tensa palpable de músculo, fascia o ambos: esto también se conoce como *banda miofascial* (BM), que generalmente ocasiona un dolor referido y puede comprometer músculos y tejidos vecinos (10, 11).

Se ha considerado que este cuadro afecta a más de 50% de la población sana adulta joven y aumenta con los años. El pico de presentación se encuentra entre los 30 y los 50 años, y no hay acuerdo en cuanto a su mayor prevalencia en hombres o mujeres (10, 12, 13).

El PG es una pequeña zona con un diámetro entre 5 a 10 milímetros muy dolorosa. Estos puntos se dividen en activos y latentes; los activos se presentan con una marcada irritabilidad, rigidez, dolor a la palpación y limitación del movimiento. Se asocian a fenómenos autonómicos y alteración en la sensibilidad propioceptiva. Los PGs latentes se caracterizan por ser asintomáticos y sólo identificarse al ser examinados o al realizar maniobras que impliquen trabajo de los músculos afectados. Adicionalmente se ha demostrado que tratar estos últimos disminuye la sensibilización central que se presenta en los PGs activos (14).

Se deben identificar por medio de la palpación, inicialmente superficial y posteriormente profunda. Se palpa como un nódulo muy doloroso, duro y pequeño, generalmente con cambios locales en la sudoración y la temperatura, que puede acompañarse con edema local (10, 13).

El objetivo terapéutico es liberar la BM, de tal suerte que al recuperar la longitud muscular, así como la elasticidad de la fascia y al eliminar el dolor, se recupera la movilidad (13). Se aborda este problema de diferentes formas, entre las que se encuentran técnicas manuales como la digitopresión gradual y profunda, la digitopresión transversal profunda, el masaje con frío, el estiramiento de la BM en forma sostenida con o sin aplicación de sustancias en espray, los diferentes tipos de masaje, el calor húmedo, el ultrasonido, la estimulación nerviosa eléctrica y demás estrategias que se emplean en fisioterapia (15, 16). Se ha demostrado que programas educativos sobre este síndrome son efectivos (17). También hay reportes que muestran la eficacia de otras técnicas manuales como la osteopatía, la quiropraxia y la acupuntura (18-21). Hay reportes de respuesta al uso de cámaras hiperbáricas de oxígeno (22). Sin embargo, los resultados pueden ser temporales y requieren de sesiones periódicas.

Se ha establecido que liberar la BM irritada en forma temprana disminuirá las complicaciones. Esto se logra con intervenciones terapéuticas más oportunas e invasivas como las inyecciones o infiltraciones en los PGs a la altura de la BM (23, 24).

En este capítulo se hace la revisión de las técnicas de bloqueo transcutáneo de puntos gatillo miofasciales más aceptadas y de las zonas anatómicas más frecuentemente afectadas.

TÉCNICAS DE BLOQUEO TRANSCUTÁNEO

Para realizar estas infiltraciones se requieren guantes y gasas estériles, jeringas estériles de 3, 5 ó 10ml, lidocaína al 1% sin epinefrina o procaína, agujas de 22, 25 ó 27 Gauges dependiendo del sitio anatómico y bandas adhesivas. Son contraindicaciones relativas para este tipo de procedimientos la anticoagulación o trastornos hemorrágicos, el consumo de aspirina en los tres días previos al procedimiento, la presencia de una infección local o sistémica, la alergia conocida a las sustancias a inyectar, el trauma muscular agudo y la extrema aversión a las agujas. Las complicaciones reportadas, infrecuentes en manos expertas, son el síncope vasovagal, la infección cutánea, el neumotórax, la rotura de la aguja y el hematoma (25).

Hay experiencias positivas con inyecciones con aguja seca (sin medicamento) al liberar las BMs (26). Sin embargo se ha encontrado que al comparar esta técnica frente a la inyección de anestésicos locales, la primera se asocia con mayor tiempo de sensibilidad a la palpación en el sitio de la inyección. Hay clara evidencian de la eficacia con el uso de anestésicos locales y hay datos encontrados con respecto a la eficacia con toxina botulínica A (27-31).

La técnica más aceptada para tomar la jeringa durante el bloqueo es la recomendada por Hong, según la cual se toma ésta con la mano dominante, colocan-

do el primer y el quinto dedo en posición proximal al examinador, y el tercero y cuarto dedos en posición distal al examinador; entre ellos se coloca la jeringa, el segundo dedo empuja el émbolo y la palma de la mano se apoya en el paciente (Figura 1). De esta forma se evita una penetración excesiva de la aguja por algún movimiento inesperado del paciente. A su vez, la mano contralateral del examinador fija entre dos dedos la BM dolorosa y en el centro se ubica el PG (Figura 2) (32). En el tórax se recomienda inclinar levemente la jeringa para evitar ocasionar un neumotórax.

ZONAS ANATÓMICAS MÁS AFECTADAS

A nivel de la cabeza y el cuello, el músculo trapecio es el más afectado (Figura 3). Este a su vez puede asociarse con un PG satélite a nivel del esternocleidomastoideo, el temporal, el masetero o el digástrico. Se asocia también con cefalea tensional.

A nivel del hombro y de la extremidad superior se presenta frecuentemente el compromiso del músculo subescapular, siendo una de las causas de hombro congelado. El bloqueo transcutáneo de este músculo se debe hacer vía axilar con el miembro superior en abducción, haciendo que la escápula se desplace lateralmente y exponiendo el músculo afectado; la punción se debe realizar cerca del arco costal, teniendo la precaución de no ocasionar un neumotórax. También se encuentran PGs en ocasiones en los músculos escalenos y los rotadores internos del hombro entre los cuales están el grupo pectoral, el subescapular, el redondo mayor y el dorsal ancho, los que ocasionan un síndrome parecido al del opérculo torácico. En ocasiones se interpreta como una epicondilitis lateral la presencia de

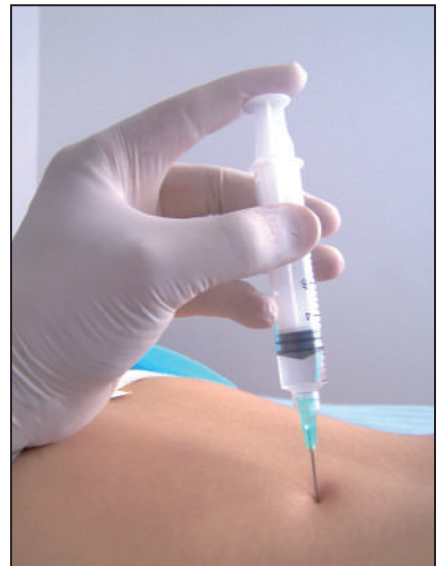
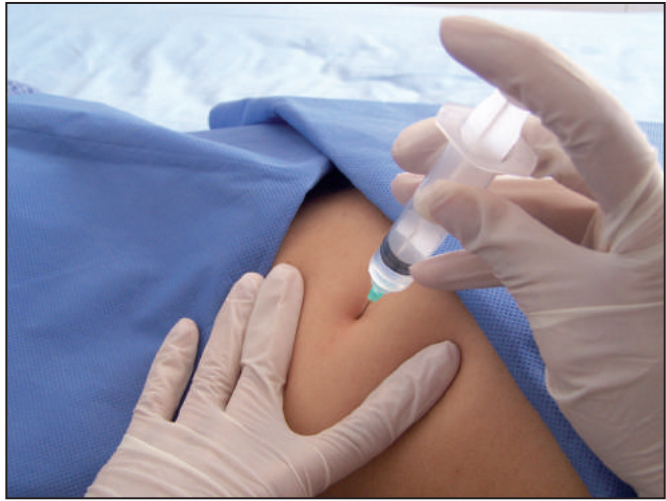
FIGURA 1.

La jeringa se toma entre el primer, tercer, cuarto y quinto dedos de la mano dominante, el émbolo se presiona con el segundo dedo y la palma de la mano se fija al paciente.

FIGURA 2.

Forma en que se debe fijar el PG y la BM. Se recomienda localizar entre el segundo y tercer dedos la BM, haciendo presión en forma alterna con lo cual se asegura que ésta se encuentre entre los dos dedos. Se localiza el PG entre las dos falanges distales de estos dedos. La aguja penetra uno a dos centímetros, con una leve inclinación en zonas anatómicas de riesgo para no ocasionar neumotórax o penetración en cavidades.



un PG en los músculos braquial anterior, bíceps braquial, pronador teres, supinador o los flexores del antebrazo.

A nivel dorso lumbar se calcula que se pueden comprometer más de quince músculos con PGs. Entre éstos se encuentran el músculo elevador de la escápula, los músculos paravertebrales, dentro de los cuales están los músculos multifidos y semiespinales (Figura 4), y el cuadrado lumbar (Figura 5). En ocasiones se confunde el compromiso muscular con un dolor de origen articular lumbar y sacroiliaco; es así como se deben evaluar con precaución los músculos dorsal largo, psoas ilíaco, glúteo medio (Figura 6) y los músculos abdominales. En ocasiones el compromiso de los músculos glúteo medio y piramidal (Figura 7) puede ocasionar un cuadro de lumbalgia y ciatalgia.

A nivel pélvico se encuentra en ocasiones compromiso del músculo elevador del ano ocasionando un cuadro de coxigodinia. Es frecuente que este músculo no se explore en el examen habitual por su localización y la incomodidad para el paciente y el examinador.

A nivel de las extremidades inferiores se puede decir que es crítica la evaluación de los PGs, pues frecuentemente se observa la relación con alteraciones a niveles anatómicos más altos. Efectivamente, en ocasiones el compromiso craneocervical, dorsal o lumbar no mejora si no se trata el compromiso en las extremidades inferiores. Se debe evaluar la porción más lateral del glúteo mínimo (Figura 6), la cual puede producir un dolor referido a la región posterior y lateral de muslo y la pierna, simulando una ciatalgia. Uno o más PGs en la región distal del músculo vasto lateral o en las fibras distales y anguladas del vasto medial pueden ocasionar un cuadro que simula una rodilla inestable. Otros músculos comprometidos pueden ser los gastrocnemios o el sóleo, lo que puede semejar un cuadro de tendinitis aquiliana (33).

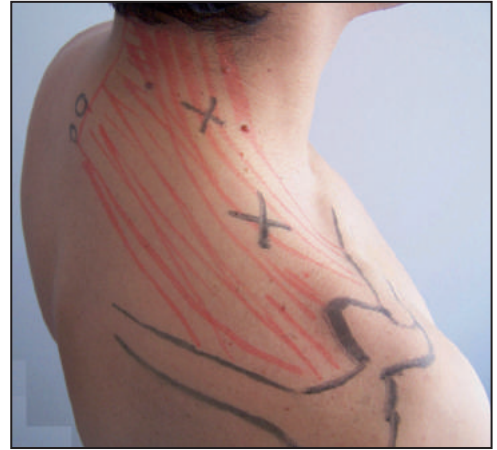

FIGURA 3.
Músculo trapecio con los sitios en los cuales se encuentran más frecuentemente los PG (marcados con una X).

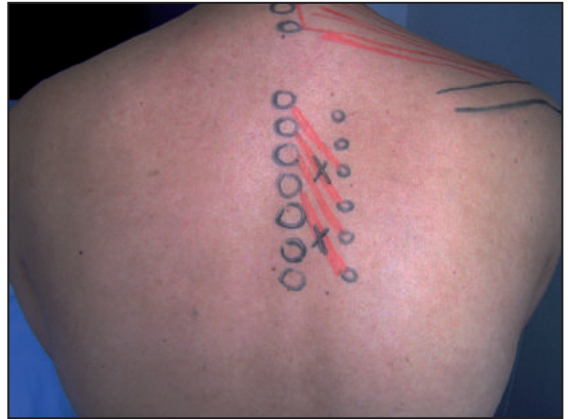

FIGURA 4.
Músculos rotadores paravertebrales. Multifidos y semiespinales, con algunos PG marcados con una X.

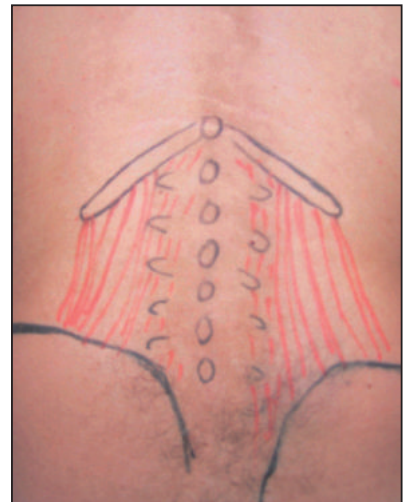

FIGURA 5.
Músculos cuadrados lumbares. El compromiso miofascial en ellos es una de las causas más frecuentes de lumbago.

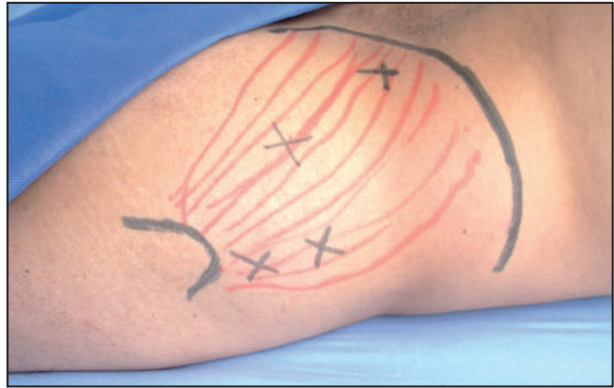


FIGURA 6. Músculos glúteo medio y glúteo mínimo con algunos PGs marcados con las X. Su compromiso puede simular una ciatalgia con dolor en las caras posterior y lateral del muslo y la pierna.

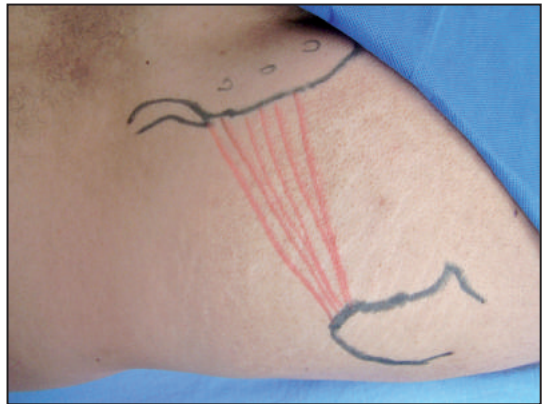


FIGURA 7. Músculo piramidal. La presencia de un síndrome miofascial, frecuentemente acompañado del compromiso del glúteo medio, origina un cuadro de ciatalgia y lumbago.

REFERENCIAS

- 1. MENSE S.** Differences between myofascial trigger points and tender points. *Schmerz* 2011; 25: 93-103.
- 2. CARAMÊS J, CARVALHÃO F, REAL DIAS MC.** Myofascial trigger point disease –a multidisciplinary disorder. *Acta Reumatol Port* 2009; 34: 38-43.
- 3. SHOSKES DA, BERGER R, ELMIA A, LANDIS JR, PROPERT KJ, ZEITLIN S.** Chronic Prostatitis Collaborative Research Network Study Group. Muscle tenderness in men with chronic prostatitis/chronic pelvic pain syndrome: the chronic prostatitis cohort study. *J Urol* 2008; 179: 556-560.
- 4. MARGINSON V, ROWLANDS AV, GLEESON NP, ESTON RG.** Comparison of the symptoms of exercise-induced muscle damage after an initial and repeated bout of plyometric exercise in men and boys. *J Appl Physiol* 2005; 99: 1174-1181.

5. GRECO CM, RUDY TE, TURK DC, HERLICH A, ZAKI HH. Traumatic onset of temporomandibular disorders: positive effects of a standardized conservative treatment program. *Clin J Pain* 1997; 13: 337-347.

6. DE LAAT A. Etiologic factors in temporomandibular joint disorders and pain. *Rev Belge Med Dent* 1997; 52: 115-123.

7. HSIEHYL, KAOMJ, KUANTS, CHEN SM, CHEN JT, HONG CZ. Dryneedling to a key myofascial trigger point may reduce the irritability of satellite MTrPs. *Am J Phys Med Rehabil* 2007; 86: 397-403

8. QUINTNER JL, COHEN ML. Referred pain of peripheral nerve origin: an alternative to the “myofascial pain” construct. *Clin J Pain* 1994; 10: 243-251.

9. CUMMINGS M, BALDRY P. Regional myofascial pain: diagnosis and management. *Best Pract Res Clin Rheumatol* 2007; 21: 367-387.

10. MALANGA GA, CRUZ COLON EJ. Myofascial low back pain: a review. *Phys Med Rehabil Clin N Am* 2010; 21: 711-724.

11. MYBURGH C, LAURIDSEN HH, LARSEN AH, HARTVIGSEN J. Standardized manual palpation of myofascial trigger points in relation to neck/shoulder pain; the influence of clinical experience on inter-examiner reproducibility. *Man Ther* 2011; 16: 136-140.

12. FLECKENSTEIN J, ZAPS D, RÜGER LJ, ET AL. Discrepancy between prevalence and perceived effectiveness of treatment methods in myofascial pain syndrome: results of a cross-sectional, nationwide survey. *BMC Musculoskelet Disord* 2010; 11: 32-40.

13. VÁZQUEZ-DELGADO E, CASCOS-ROMERO J, GAY-ESCODAC. Myofascial pain syndrome associated with trigger points: a literature review. (I): Epidemiology, clinical treatment and etiopathogeny. *Med Oral Patol Oral Cir Bucal* 2009; 14: e494-498.

14. LUCAS KR, RICH PA, POLUS BI. Muscle activation patterns in the scapular positioning muscles during loaded scapular plane elevation: the effects of Latent Myofascial Trigger Points. *Clin Biomech* (Bristol, Avon) 2010; 25: 765-770.

15. VALENCIA M, ALONSO B, ALVAREZ MJ, BARRIENTOS MJ, AYÁNC, MARTÍN SÁNCHEZ V. Effects of 2 physiotherapy programs on pain perception, muscular flexibility, and illness impact in women with fibromyalgia: a pilot study. *J Manipulative Physiol Ther* 2009; 32: 84-92.

16. BRONC, WENSING M, FRANSSSEN JL, OOSTENDORP RA. Treatment of myofascial trigger points in common shoulder disorders by physical therapy: a randomized controlled trial [ISRCTN75722066]. *BMC Musculoskelet Disord* 2007; 8: 107-114.

17. LIN SY, NEOH CA, HUANG YT, WANG KY, NG HF, SHI HY. Educational program for myofascial pain syndrome. *J Altern Complement Med* 2010; 16: 633-640.

18. OLIVEIRA-CAMPELON M, RUBENS-REBELATTO J, MARTÍN-VALLEJO FJ, ALBURQUERQUE-SENDÍN F, FERNÁNDEZ-DE-LAS-PEÑAS C. The immediate effects of

atlanto-occipital joint manipulation and suboccipital muscle inhibition technique on active mouth opening and pressure pain sensitivity over latent myofascial trigger points in the masticatory muscles. *J Orthop Sports Phys Ther* 2010; 40: 310-317.

19. LA TOUCHER, FERNÁNDEZ-DE-LAS-PEÑAS C, FERNÁNDEZ-CARNERO J, ET AL. The effects of manual therapy and exercise directed at the cervical spine on pain and pressure pain sensitivity in patients with myofascial temporomandibular disorders. *J Oral Rehabil* 2009; 36: 644-652.

20. IRNICH D, BEHRENS N, MOLZEN H, ET AL. Randomised trial of acupuncture compared with conventional massage and “sham” laser acupuncture for treatment of chronic neck pain. *BMJ* 2001; 322: 1574-1578.

21. SUN MY, HSIEH CL, CHENG YY, ET AL. The therapeutic effects of acupuncture on patients with chronic neck myofascial pain syndrome: a single-blind randomized controlled trial. *Am J Chin Med* 2010; 38: 849-859.

22. KIRALP MZ, UZUN G, DINÇER O, ET AL. A novel treatment modality for myofascial pain syndrome: hyperbaric oxygen therapy. *J Natl Med Assoc* 2009; 101: 77-80.

23. CUMMINGS TM, WHITE AR. Needling therapies in the management of myofascial trigger point pain: a systematic review. *Arch Phys Med Rehabil* 2001; 82: 986-992.

24. PÉREZ-PALOMARES S, OLIVÁN-BLÁZQUEZ B, ARNAL-BURRÓ AM, ET AL. Contributions of myofascial pain in diagnosis and treatment of shoulder pain. A randomized control trial. *BMC Musculoskelet Disord* 2009; 10: 92-98.

25. ALVAREZ DJ, ROCKWELL PG. Trigger points: diagnosis and management. *Am Fam Physician* 2002; 65: 653-660.

26. HSIEH YL, KAO MJ, KUAN TS. Dry needling to a key myofascial trigger point may reduce the irritability of satellite MTrPs. *Am J Phys Med Rehabil* 2007; 86: 397-403.

27. KURTOGLU C, GUR OH, KURKCU M. Effect of botulinum toxin-A in myofascial pain patients with or without functional disc displacement. *J Oral Maxillofac Surg* 2008; 66: 1644-1651.

28. LEW HL, LEE EH, CASTANEDA A, KLIMA R. Therapeutic use of botulinum toxin type A in treating neck and upper-back pain of myofascial origin: a pilot study. *Arch Phys Med Rehabil* 2008; 89: 75-80.

29. QERAMAE, FUGLSANG-FREDERIKSENA, KASCH H. A double-blind, controlled study of botulinum toxin A in chronic myofascial pain. *Neurology* 2006; 67: 241-245.

30. FERRANTE FM, BEARN L, ROTHROCK R. Evidence against trigger point injection technique for the treatment of cervicothoracic myofascial pain with botulinum toxin type A. *Anesthesiology* 2005; 103: 377-383.

31. LANG AM. Botulinum toxin type B in piriformis syndrome. *Am J Phys Med Rehabil*. 2004; 83: 198-202.

32. HONG CZ. Lidocaine injection versus dry needling to myofascial trigger point. The importance of the local twitch response. *Am J Phys Med Rehabil* 1994; 73: 256-263.

33. MENSE S, SIMONS D. Myofascial pain caused by trigger points. En: Mense S, Simons D, Russel J, eds. *Muscle Pain. Understanding its nature, diagnosis, and treatment.* First Edition. Baltimore, Maryland: Lippincott Williams & Wilkins; 2001: 205-288.

DENSITOMETRÍA ÓSEA

MONIQUE CHALEM

La radiología convencional tiene una utilidad limitada para el diagnóstico de la osteoporosis, tanto en cadera como en columna, debido a su baja especificidad y sensibilidad. Cuando la osteopenia radiológica es evidente, se ha perdido entre 30 y 50% de la masa ósea. La principal utilidad de la radiografía lateral de columna es la morfometría vertebral que permite identificar y clasificar en pacientes con osteoporosis, las fracturas vertebrales, su severidad y hacer un seguimiento de las mismas.

Los métodos para medir la densitometría ósea (DMO) se vienen desarrollando desde la década de los 50. La absorciometría dual por rayos X o DXA, de amplio uso en la actualidad y considerada el patrón de oro para el diagnóstico de la osteoporosis, es una tecnología derivada de la absorciometría de fotones simple o dual que utilizaba como fuentes energéticas isótopos radiactivos y que tenía aplicaciones limitadas a la investigación.

Diagnóstico de la osteoporosis con DXA

La clasificación de la Organización Mundial de la Salud (OMS) de osteoporosis postmenopáusica fue publicada en 1994. El estudio fue diseñado para evaluar la prevalencia de la enfermedad en una población; se evaluaron mujeres caucásicas posmenopáusicas utilizando DXA de columna, cadera o antebrazo. Los resultados fueron expresados como desviaciones estándar (DE) del promedio de masa ósea predicha en mujeres adultas caucásicas jóvenes (lo cual más tarde fue expresado como T-score) (1, 2). La clasificación de la OMS para la osteoporosis postmenopáusica se encuentra en la Tabla 1.

Esta definición se estableció para mujeres postmenopáusicas e idealmente no debe aplicarse en otras poblaciones. En hombres se utilizan estas mismas categorías dada la ausencia de otras guías de diagnóstico; en niños se comparan los valores con los de poblaciones de la misma edad (Z-score). En mujeres premenopáusicas y en hombres menores de 50 años también se prefiere usar el Z-score. Un Z-score de -2 o menor se define como "por debajo del rango esperado para la edad". En mujeres en la transición menopáusica se puede usar el T-score (1, 2).

TABLA 1.

| Clasificación de la OMS de osteoporosis postmenopáusica | |
|----------------------------------------------------------------|-----------------------------------|
| Diagnóstico | T-score |
| Normal | > -1 |
| Osteopenia | Entre -1 y -2.5 |
| Osteoporosis | < -2.5 |
| Osteoporosis severa | Igual a -2.5 o menor con fractura |

Indicaciones

Las indicaciones para solicitar este examen son (3):

- Mujeres mayores de 65 años.
- Mujeres menores de 65 años con factores de riesgo para fracturas.
- Mujeres durante la transición menopáusica con factores de riesgo clínicos para fractura tales como bajo peso, fracturas previas, uso de medicamentos causantes de pérdida ósea.
- Hombres de 70 años o mayores.
- Hombres menores de 70 años con factores de riesgo clínicos para fractura.
- Adultos con antecedentes de fractura por fragilidad.
- Adultos que tengan una enfermedad asociada a baja masa ósea o pérdida ósea.
- Uso de medicamentos asociados a pérdida ósea.
- Monitoreo de tratamiento.

No está indicada la realización de este examen en todas las mujeres perimenopáusicas sino en aquellas que tengan un riesgo mayor de osteoporosis de acuerdo a variables clínicas.

La densitometría por DXA tiene aplicaciones clínicas definidas: permite identificar pacientes para tratamiento, establecer el diagnóstico, predecir el riesgo de fractura, mejorar la aceptación de la terapia por los pacientes y hacer monitoreo de las terapias.

Sitios a evaluar

Se recomienda realizar mediciones de columna lumbar y de cadera; cuando alguno de estos sitios no sea evaluable se puede medir la masa ósea en antebrazo. El examen de columna en personas mayores puede tener alteraciones en la exactitud debido a la presencia de artrosis, de fracturas vertebrales o de calcificaciones aórticas; esto debe tenerse en cuenta en el momento de interpretar el resultado.

El examen en cadera no tiene los mismos inconvenientes de exactitud pero su reproducibilidad es menor que en columna (2 a 3%, frente a 1%). Puede haber una diferencia de 8 a 15% en los valores de masa ósea entre los dos sitios entre los 50 y los 60 años; esto refuerza la importancia de la medición en ambos sitios para una mayor sensibilidad diagnóstica (4).

Se deben medir la columna lumbar anteroposterior y la cadera. Se recomienda medir el antebrazo cuando la columna lumbar o la cadera no se puedan medir, cuando el resultado no sea interpretable, en caso de hiperparatiroidismo o en pacientes obesos. En tal caso se tendrá en cuenta el resultado del examen de antebrazo tomado con una máquina de DXA central (4).

La región de interés en la columna lumbar es L1-L4. Se excluyen del análisis las vértebras afectadas por cambios estructurales o artefactos, o en caso de que haya más de un T-score de diferencia con las vértebras adyacentes. Se deben tener por lo menos dos vértebras evaluables para interpretar el resultado de la DMO de columna. Las regiones de interés en cadera son el cuello femoral y la cadera total. Se puede medir cualquier cadera. En el caso del antebrazo se analiza el resultado del radio 33% del antebrazo no dominante (4).

Se debe tomar el más bajo de los valores de todas las zonas analizadas para dar el diagnóstico.

Los grandes estudios epidemiológicos de los años 90 permitieron establecer la relación de masa ósea con riesgo de fractura: la disminución de 1 DE en la densidad ósea se asocia con un incremento en el riesgo relativo de fractura de 1.5 a 2.5 (5, 6).

Exámenes seriados

Para evaluar la respuesta terapéutica se recomienda realizar el examen cada 18 a 24 meses, nunca antes de 12 meses, salvo en los casos de osteoporosis por corticoides. El incremento de la DMO relacionado con el tratamiento es mucho mayor en la columna que en la cadera debido al mayor recambio óseo del hueso trabecular. Este hecho y la mejor reproducibilidad del examen de columna anteroposterior hacen que éste sea el mejor sitio para el monitoreo con exámenes seriados.

Para los exámenes seriados se deben tener en cuenta el error de precisión y el cambio mínimo significativo.

Para establecer el error de precisión de cada sitio esquelético el técnico debe medir 15 pacientes tres veces o 30 pacientes dos veces. El error mínimo de precisión es: columna lumbar 1.9%, cadera total 1.8%, cuello femoral 2.5%. El cambio significativo mínimo se obtiene multiplicando por 2.8 cada uno de estos porcentajes (3).

DXA periférico y ultrasonido

La aplicación de la tecnología de DXA periférico (antebrazo, dedo, calcáneo) se limita al tamizaje; no debe tomarse una decisión terapéutica con base en uno de estos exámenes o hacer un seguimiento del tratamiento. Lo mismo puede decirse del ultrasonido (US), aunque se haya encontrado una buena correlación con DXA central de cadera, especialmente en pacientes mayores; el valor predictivo de riesgo de fractura de cadera con US de calcáneo es similar al del DXA de cadera (7).

Realización del examen DXA

Recomendaciones generales: no tomar el examen a mujeres gestantes, preguntar sobre exámenes previos con medio de contraste, recomendar al paciente que no tome tabletas de calcio por lo menos doce horas antes del examen. Se debe tener cuidado con el material en la ropa del paciente que pueda alterar el resultado (cremalleras, hebillas, botones, joyas, etc.).

Para el examen de columna AP se coloca al paciente en decúbito supino, se colocan las piernas sobre un cojín cuadrado de espuma para rectificar la lordosis lumbar. Para el examen de cadera se extiende la extremidad, se realiza una rotación externa del pie para rotar la cadera. Se deben seguir las instrucciones dadas por el fabricante y utilizar los dispositivos que vienen con el equipo. Se debe evitar que el paciente se mueva durante la adquisición del examen.

Se deben ingresar los datos del paciente al software, hacer la adquisición anatómica. El análisis se realiza con el software del equipo.

Control de calidad

Se requiere chequear la calibración de los equipos. Cada equipo viene con un "phantom" para la calibración y con recomendaciones para la realización de este procedimiento (3).

Reporte de examen DXA

Los siguientes son los requerimientos mínimos de acuerdo a la *International Society for Clinical Densitometry* (ISCD) para un informe de examen DXA (3):

- Datos demográficos.
- Mencionar la indicación del examen.
- Especificaciones del equipo (fabricante y modelo).
- Calidad técnica y limitaciones del estudio, especificar si hay zonas de interés no válidas para el examen.

- Las zonas de interés analizadas.
- El resultado en g/cm², T-score o Z-score.
- El diagnóstico de acuerdo a los criterios de la OMS.
- Mencionar los factores de riesgo relevantes para el caso del paciente.
- Recomendaciones acerca del intervalo hasta el próximo examen.

El examen de densitometría central DXA es el indicado para establecer el diagnóstico de osteoporosis. Se deben conocer las limitaciones técnicas del examen, los posibles errores en la adquisición del mismo y su interpretación.

El resultado de la densitometría es un complemento de la valoración clínica del paciente durante la cual se establecerán los factores de riesgo para fractura por fragilidad. La OMS desarrolló un instrumento para evaluar el Riesgo Absoluto de Fractura a 10 años (FRAX), el cual comprende la evaluación de varios factores de riesgo incluido el valor de DMO de cadera. El cuestionario FRAX incluye los siguientes datos: edad, género, peso y talla, antecedentes de fractura por fragilidad, antecedente de fractura de cadera en padre o madre, artritis reumatoide, uso de glucocorticoides, consumo actual de cigarrillo, osteoporosis secundaria, consumo mayor a tres unidades de alcohol por día, valor de DXA de cuello femoral en g/cm². El cuestionario es gratuito. Aunque es una guía interesante para la práctica y la toma de decisiones, en nuestro país no se ha establecido la incidencia de fractura de cadera para poder usar este instrumento. Tampoco se ha definido cuál es el umbral de riesgo que indique la necesidad de una intervención terapéutica. De acuerdo a las guías de la *National Osteoporosis Foundation* (NOF), un paciente con un riesgo absoluto para fractura de cadera de 3% y para cualquier fractura osteoporótica de 20% a 10 años, debe recibir un tratamiento farmacológico (agente antirresortivo u osteoformador) (4, 8).

REFERENCIAS

1. World Health Organization. Assessment of fracture risk and its application to screening for postmenopausal osteoporosis. Geneva, Switzerland: WHO technical report series 843; 1994.
2. **CONS MOLINA F, JALLER JJ.** Diagnóstico de la osteoporosis. En: Alarcón-Segovia D, Molina J, eds. Tratado hispanoamericano de reumatología. Bogotá: Schering-Plough S.A.; 2007: 1339-1352.
3. **BAIM S, BINKLEY N, BILEZIKIAN JP, ET AL.** Official positions of the International Society for Clinical Densitometry and executive summary of the 2007 ISCD Position Development Conference. *J Clin Densitom* 2008; 11: 75-91.
4. **CHALEM M.** Diagnóstico de la osteoporosis. En: Molina J, Molina JF, eds. Fundamentos de Medicina. Reumatología. Medellín: Corporación para Investigaciones Biológicas; 2012: 955-969.

5. CUMMINGS SR, BLACK DM, NEVITT MC, ET AL. Bone density at various sites for prediction of hip fractures. *Lancet* 1993; 341: 72-75.

6. CUMMINGS SR, MELTON J. Epidemiology and outcomes of osteoporotic fractures. *Lancet* 2002; 359: 1761-1767.

7. HANS D, DARGENT-MOLINA P, SCHOTT AM. Ultrasonographic heel measurements to predict hip fracture in elderly women: the EPIDOS prospective study. *Lancet* 1996; 348: 511-514.

8. National Osteoporosis Foundation. Clinician's guide to prevention and treatment of osteoporosis. Washington DC: National Osteoporosis Foundation; 2010.

INFILTRACIÓN DE BURSA

PAOLA CORAL

GENERALIDADES

Las bursas son cavidades llenas de líquido, localizadas en áreas anatómicas donde los tendones o los músculos pasan sobre prominencias óseas cerca de las articulaciones. La función de una bursa es facilitar el movimiento y reducir la fricción entre las partes que se mueven. Es así como las numerosas bursas presentes en el organismo facilitan el desplazamiento de un tejido sobre otro, en gran medida del mismo modo en que una vaina tendinosa facilita el movimiento de su tendón. Las bursas son unos sacos cerrados y recubiertos por unas pocas células mesenquimales, parecidas a las células sinoviales; son menos vascularizadas que las articulaciones. La mayor parte de las bursas se diferencian con las articulaciones sinoviales durante la embriogénesis. Sin embargo, en etapas posteriores de la vida, los traumatismos o la inflamación pueden ocasionar la aparición de nuevas bursas, la hipertrofia de bursas preexistentes y la formación de comunicaciones entre bursas profundas y articulaciones. En pacientes con artritis reumatoide, por ejemplo, puede haber comunicaciones entre la bursa subacromial y la articulación glenohumeral, entre las bursas de los gemelos o el semimembranoso y la articulación de la rodilla, y entre la bursa del iliopsoas y la articulación de la cadera (1).

Las infiltraciones consisten en la introducción de una sustancia antiinflamatoria esteroidea de depósito (generalmente asociada a un anestésico local) para el tratamiento de una patología inflamatoria articular o de tejidos blandos (bursa) con el objetivo de aliviar o suprimir el dolor y las manifestaciones inflamatorias, prevenir o recuperar la limitación funcional, acelerar la evolución favorable del proceso y disminuir o eliminar la necesidad de tratamientos más agresivos. Se trata de una técnica sencilla exigiendo un aprendizaje que se obtiene de forma rápida (precisará entrenamiento, práctica y ante todo prudencia) (2, 3).

Las indicaciones generales de la infiltración con corticoides en tejidos blandos (bursas) son (4):

- Patología inflamatoria de tejidos blandos (bursitis).
- No respuesta al tratamiento farmacológico o rehabilitador.
- Contraindicación conocida para otros tratamientos.
- Necesidad de recuperación funcional rápida.

- Pacientes ancianos en quienes el uso de terapia analgésica sistémica esté limitada por comorbilidades asociadas.

Las contraindicaciones para la infiltración con glucocorticoides en tejidos blandos (bursas) son (2, 4):

- Ausencia de diagnóstico preciso.
- Trastornos de coagulación.
- Presencia de infección periarticular.
- Reacción adversa medicamentosa a infiltración previa.

Los efectos adversos de las infiltraciones de las bursas son (4):

- Alergias a la medicación
- Lesión de vasos o nervios adyacentes.
- Lesiones tendinosas.
- Infección en zona de la punción.
- Descompensación de diabetes, hipertensión arterial.
- Atrofia cutánea en la zona de la punción.

Normas generales para la infiltración de las bursas (4):

- Realización por personal entrenado.
- Conocimiento de la anatomía.
- Medidas de asepsia rigurosa.
- Material adecuado en cada caso.
- Antes de inyectar, cerciorarse de no estar en una vía vascular.

Después de exponer estos conceptos generales, a tener en cuenta antes de infiltrar una bursa, procederemos a la descripción de los sitios más frecuentemente infiltrados, de acuerdo con las regiones anatómicas.

ZONAS ANATÓMICAS

Bursa subacromial

La bursa subacromial está ubicada debajo del acromion, es muy variable en tamaño y puede extenderse distalmente hasta la inserción del deltoides. Ocasionalmente, puede palparse una zona indurada alrededor del borde del acromion. Algunas veces la bursa se comunica con la cápsula de la articulación glenohume-

ral. Las causas más frecuentes de bursitis crónica subacromial son el trauma y el sobreuso.

Los pacientes refieren dolor en el área del deltoides y debajo del brazo y se desencadena con la elevación pasiva y la rotación medial, la abducción activa y sostenida del brazo.

Equipo requerido:

| Jeringa | Aguja | Acetato de triamcinolona 40 mg/ml | Lidocaína 1% | Volumen total |
|---------|--------------|-----------------------------------|--------------|---------------|
| 5 ml | 21 G (verde) | 20 mg | 4,5 ml | 5 ml |

Técnica. Paciente sentado con el brazo pendiente; se identifica la cabeza humeral y el borde lateral del acromion. Se inserta la aguja en un punto medio ubicado entre estas dos estructuras, con leve inclinación de la aguja hacia arriba. Se aspira y lentamente se inyecta el medicamento que debe ingresar sin vencer ninguna resistencia (Figura 1).

Cuidado posterior. El paciente debe evitar la elevación del brazo sobre el hombro durante dos semanas. Cuando el dolor haya desaparecido, se deben comenzar movimientos de rotación lateral resistida y ejercicios de abducción.

Los resultados son excelentes; es de suma importancia el inicio de un programa de fisioterapia adyuvante asociado a reeducación de movimientos del antebrazo para prevenir recurrencias. Si no se observa una mejoría clínica después de dos infiltraciones, es necesario el estudio con imágenes complementarias (5).

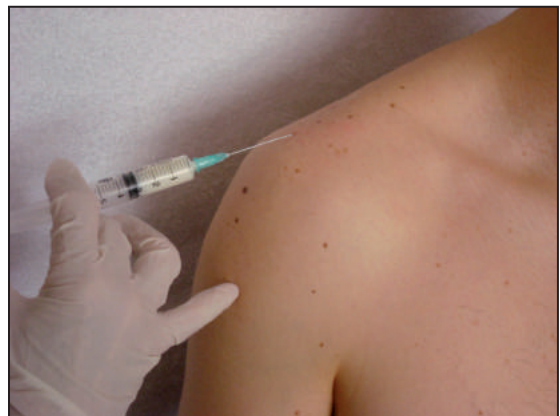

FIGURA 1

Técnica para la infiltración de la bursa subacromial

Bursa olecraneana

Esta estructura anatómica está ubicada subcutáneamente en el aspecto posterior del codo. Las causas más comunes de inflamación en esta estructura son el antecedente de una compresión directa sobre el codo y patologías como la artritis reumatoide y la gota. Se debe siempre descartar un proceso infeccioso. Los síntomas son dolor con flexión pasiva y con la extensión activa además de la presencia de sinovitis adyacente.

Equipo requerido:

| Jeringa | Aguja | Acetato de triamcinolona 40 mg/ml | Lidocaína 2% | Volumen total |
|---------|-------|-----------------------------------|--------------|---------------|
| 2 ml | 23 G | 20 mg (azul) | 1,5 ml | 2 ml |

Técnica. Paciente sentado con el antebrazo apoyado formando sobre una superficie un ángulo de 90 grados. Se identifica el punto central de la bursa inflamada. Se inserta la aguja sobre este punto y se inyecta la solución en bolo. Siempre verificar antes de inyectar las características del líquido mediante una aspiración (Figura 2). Después del procedimiento el paciente debe evitar actividades extremas durante 72 horas (5).

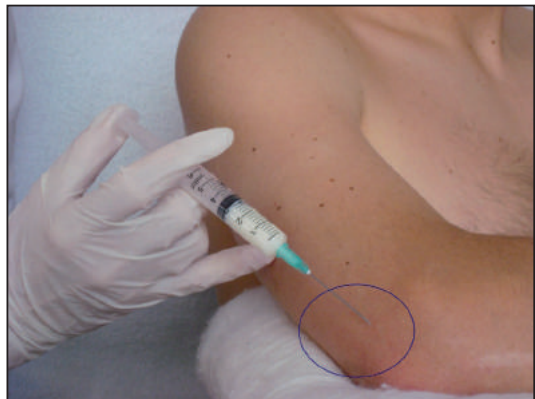

FIGURA 2

Técnica para la infiltración de la bursa olecraneana.

Bursa glútea

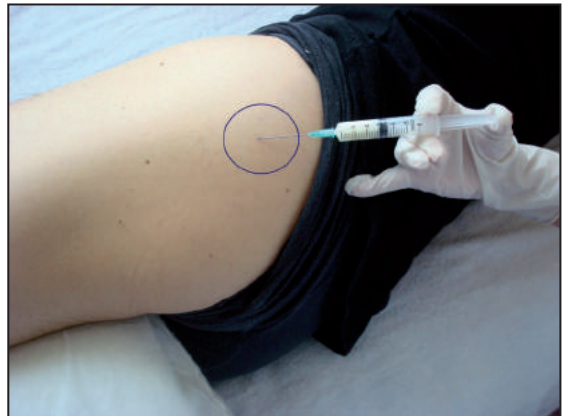Los síntomas que hacen pensar en inflamación de la bursa son dolor intenso, progresivo que se desencadena con la flexión, la abducción y la aducción pasivas, sobre el cuadrante superior y lateral del glúteo.

Equipo requerido:

| Jeringa | Aguja | Acetato de triamcinolona 40 mg/ml | Lidocaína 1% | Volumen total |
|---------|-------|-----------------------------------|--------------|---------------|
| 5 ml | 22 G | 40 mg (espinal) | 4 ml | 5 ml |

Técnica. Paciente acostado en decúbito lateral sobre el lado sano, con flexión del miembro inferior comprometido y extensión de la extremidad sana. Se identifica y se marca el centro del área dolorosa del cuadrante superior y lateral del glúteo. Se inserta la aguja perpendicular a la piel hasta tocar el ilion. Se inyecta la solución de manera fácil, sin vencer ninguna resistencia, mientras se mueve la aguja de una manera circular hacia la superficie (Figura 3).

Cuidado posterior. El paciente debe evitar sobreuso de la extremidad infiltrada por una semana; a partir de este tiempo puede gradualmente retomar su actividad física normal (6).

**FIGURA 3**

Técnica para la infiltración de bursa glútea.

Bursa del psoas

La bursa del psoas está ubicada entre el tendón del iliopsoas y el aspecto anterior de la cápsula del cuello femoral. Está situada sobre tres estructuras anatómicas (de adentro hacia fuera): la arteria, la vena y el nervio femorales. Por esta razón el procedimiento debe hacerse de manera cuidadosa, bajo guía ecográfica o tomográfica.

Las principales causas de inflamación de esta estructura son los deportes o las actividades físicas que requieran flexión repetida de la cadera. Se manifiesta con dolor en la ingle y se desencadena con flexión pasiva, aducción y abducción de la cadera.

Equipo requerido:

| Jeringa | Aguja | Acetato de triamcinolona 40 mg/ml | Lidocaína 1% | Volumen total |
|---------|----------------|-----------------------------------|--------------|---------------|
| 5 ml | 22 G (espinal) | 20 mg | 4 ml | 4,5 ml |

Técnica. Paciente en decúbito supino, se debe identificar el pulso femoral; con respecto a esta estructura anatómica se marca un punto que se ubica tres dedos distalmente y tres dedos lateralmente. El punto de entrada debe dirigirse perpendicularmente en línea recta con la espina iliaca antero-superior, pasando por el ángulo medial del músculo sartorio. La aguja debe insertarse en ese punto y dirigirse a 45 grados cefálicamente y medialmente hasta tocar el hueso del aspecto anterior del cuello femoral. Se debe retirar lentamente la aguja y al mismo tiempo se inyecta la solución (Figura 4). El paciente debe guardar reposo por 72 horas y a partir de este momento iniciar un programa de terapia física encaminada a fortalecer los músculos de la cadera (6).

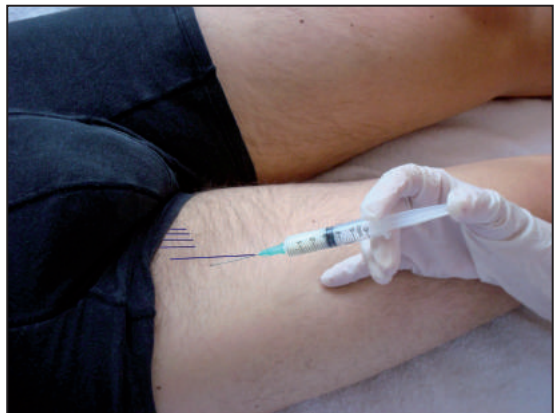


FIGURA 4
Técnica para la infiltración de bursa del psoas.

Bursa trocantérica

Ubicada sobre el trocánter mayor del fémur. Se lesiona por trauma directo o sobreuso (dormir del mismo lado, por ejemplo). El síntoma más frecuente es el dolor

sobre el trocánter mayor. El dolor se desencadena con la abducción, la aducción y la flexión de la cadera.

Equipo requerido:

| Jeringa | Aguja | Acetato de triamcinolona 40 mg/ml | Lidocaína 2% | Volumen total |
|---------|-------------|-----------------------------------|--------------|---------------|
| 2 ml | 23 G (azul) | 20 mg | 1,5 ml | 2 ml |

Técnica. Paciente en decúbito lateral sobre el lado sano, con extensión de la extremidad comprometida. Se debe identificar el área dolorosa sobre el trocánter mayor del fémur, insertar la aguja perpendicularmente al centro de esta área hasta hacer contacto con el trocánter mayor. Inyectar la solución en bolo sin vencer ningún tipo de resistencia (Figura 5) (6).

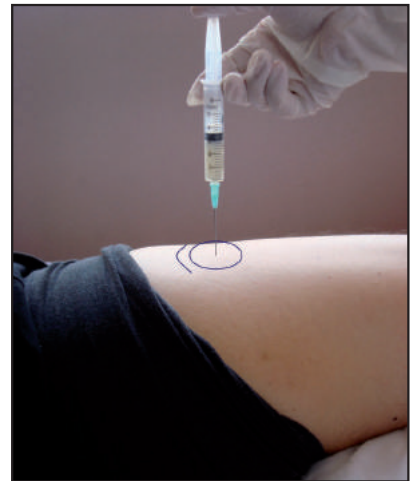


FIGURA 5

Técnica para la infiltración de bursa trocantérica.

Bursa infrapatelar

Hay dos bursas infrapatelares: una superficial y otra profunda con respecto al tendón. La técnica que se describe se refiere a la bursa profunda, que es la más frecuentemente afectada. El sobreuso y el trauma son las causas más frecuentes. El síntoma cardinal es el dolor en la rodilla debajo de la patela, que se desencadena con la flexo-extensión de la rodilla.

Equipo requerido:

| Jeringa | Aguja | Acetato de triamcinolona 40 mg/ml | Lidocaína 2% | Volumen total |
|---------|-------------|-----------------------------------|--------------|---------------|
| 2 ml | 23 G (azul) | 20 mg | 1,5 ml | 2 ml |

Técnica. Paciente acostado con la pierna afectada en extensión. Insertar la aguja horizontalmente al borde lateral del tendón patelar justo proximal al tubérculo tibial. Verificar que la aguja no entre en el tendón. Inyectar la solución (Figura 6). Después del procedimiento el paciente debe evitar el uso de la articulación por lo menos durante 72 horas, al cabo de las cuales se debe iniciar un programa de terapia física (7).

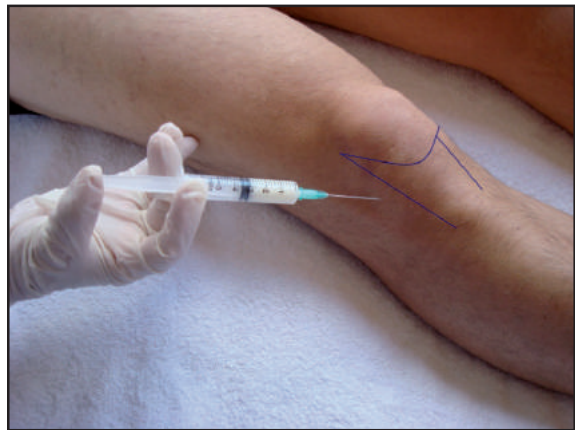


FIGURA 6

Técnica para la infiltración de bursa infrapatelar.

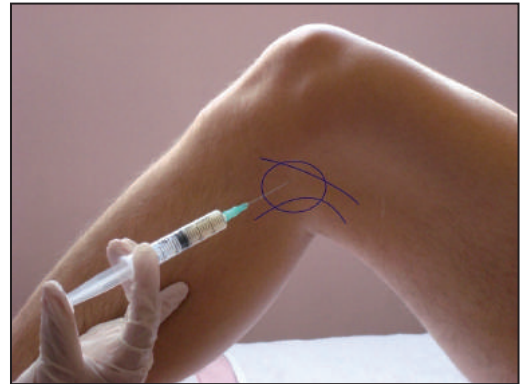Bursa de la pata de ganso

La pata de ganso o *pes anserine* es la combinación en la inserción de los tendones del sartorio, el semitendinoso y el recto interno; se inserta en el lado medial de la tibia justo debajo de la articulación de la rodilla. La bursa está localizada inmediatamente debajo del tendón, justo posterior a su inserción y es extremadamente sensible a la palpación en una rodilla normal. La causa más frecuente de lesión es el sobreuso; los pacientes que más frecuentemente la padecen son bailarines, nadadores y pacientes obesos con osteoartritis. El dolor se desencadena con la flexión o la extensión resistida de la rodilla y el paciente refiere dolor proximal a la inserción de los flexores mediales de la rodilla.

Equipo requerido:

| Jeringa | Aguja | Acetato de triamcinolona 40 mg/ml | Lidocaína 2% | Volumen total |
|---------|-------------|-----------------------------------|--------------|---------------|
| 2 ml | 23 G (azul) | 20 mg | 1,5 ml | 2 ml |

Técnica. Paciente acostado con la rodilla apoyada, se identifica la pata de ganso, haciendo una flexión extrema de la rodilla contra resistencia, seguir la dirección de los tendones distalmente hasta donde ellos se insertan en la tibia. La bursa se encuentra en un área de extrema sensibilidad muy cerca de la inserción de los tendones en la tibia. Se inserta la aguja en el centro del área dolorosa hasta que haga contacto con el hueso. La solución se inyecta en bolo (Figura 7). El paciente debe evitar el sobreuso de la rodilla por una semana; después de esto se indica una rutina de ejercicios de fortalecimiento (7).

**FIGURA 7**

Técnica para la infiltración de bursa anserina.

Bursa iliotibial

La bursa iliotibial se ubica profundamente a la banda iliotibial, justo por encima del cóndilo lateral del fémur. La principal causa de dolor es el sobreuso, principalmente en corredores. El dolor se desencadena con la abducción resistida y la aducción pasiva de la pierna. El punto más doloroso es la zona lateral del cóndilo femoral.

Equipo requerido:

| Jeringa | Aguja | Acetato de triamcinolona 40 mg/ml | Lidocaína 2% | Volumen total |
|---------|-------------|-----------------------------------|--------------|---------------|
| 2 ml | 23 G (azul) | 20 mg | 1,5 ml | 2 ml |

Técnica. Paciente acostado con la rodilla apoyada, identificar y marcar el área inflamada adyacente al cóndilo lateral del fémur. Insertar la aguja dentro de la bursa a través del tendón hasta que se haga contacto con el hueso. Se inyecta la solución (Figura 8). El paciente debe guardar absoluto reposo por un tiempo de 72 horas e iniciar posteriormente un programa de rehabilitación (7).

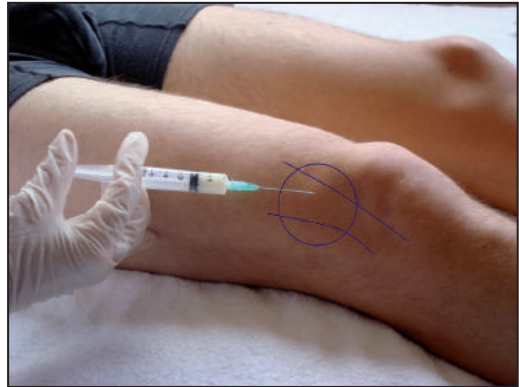


FIGURA 8
Técnica para la infiltración bursa iliotibial.

Bursa aquiliana

La bursa de Aquiles se ubica en un espacio triangular localizado en el aspecto anterior al tendón y posterior a la base de la tibia y a la parte superior del calcáneo. Hay dolor intenso con la plantiflexión pasiva y el dolor se reproduce con la palpación de la bursa.

Equipo requerido:

| Jeringa | Aguja | Acetato de triamcinolona 40 mg/ml | Lidocaína 2% | Volumen total |
|---------|-------------|-----------------------------------|--------------|---------------|
| 2 ml | 23 G (azul) | 20 mg | 1,5 ml | 2 ml |

Técnica. Paciente en prono con el pie en dorsiflexión, se identifica y se marca la zona inflamada. Se recomienda el abordaje lateral para evitar la lesión de la arteria tibial posterior y del nervio. Se inserta la aguja dentro de la bursa evitando el contacto con el tendón, se inyecta la solución, el paciente debe guardar reposo por 72 horas antes de reiniciar su actividad normal (Figura 9) (7).

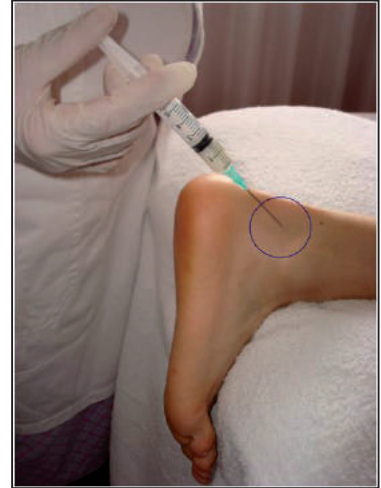

FIGURA 9

Técnica para la infiltración de bursa aquiliana.

REFERENCIAS

1. **CANOSO JJ.** Bursitis, tenosynovitis, ganglions, and painful lesions of the wrist, elbow, and hand. *Curr Opin Rheumatol* 1990; 2: 276-281.
2. **MAZZUCHELI R, QUIROS J, ZARCO P.** Urgencias en el aparato Locomotor II: Dolor en partes blandas. *Medicine* 2001; 8(35): 1832-1839.
3. **FERNÁNDEZ A, POVEDANO J, CAMPOS S, GARCÍA A.** Eficacia clínica de las infiltraciones con esteroides. *Rev Esp Reumatol* 1998; 25: 361-370.
4. **BENITO S, LÓPEZ JA.** Técnicas de artrocentesis e inyección local. En: Pascual E, Rodríguez V, Carbonell J, eds. *Tratado de Reumatología. Vol II.* Madrid: Aran; 1998: 2447-2453.
5. **ALVAREZ-NEMEGYEI J, CANOSO JJ.** Evidence-based soft tissue rheumatology. Part I: subacromial impingement síndrome. *J Clin Rheumatol* 2003; 9: 193-199.
6. ACPOM. A Clinical Guideline for the use of injection therapy by physiotherapists. London: The Chartered Society of Physiotherapy; 1999.
7. **DALEY CT, STANISH WD.** Soft tissue injuries: overuse syndromes. En: Bull RC, ed. *Handbook of Sports Injuries.* New York: McGraw Hill; 1998: 185-195.

INFILTRACIÓN INTRALESIONAL DE NÓDULO REUMATOIDE, TOFO Y GANGLIÓN

DORA LILIANA CANDIA, JAVIER DARÍO MÁRQUEZ

GENERALIDADES

La infiltración de nódulos, tofos y gangliones es de gran ayuda para aliviar el dolor y la inflamación, y puede considerarse como una alternativa cuando los esteroides, los antiinflamatorios o ambos son ineficaces. Se ha demostrado que las inyecciones de glucocorticoides reducen significativamente el tamaño de los nódulos reumatoides, en comparación con el placebo (lidocaína) (1, 2) De esta manera se puede evitar el tratamiento quirúrgico de estos problemas. Es importante definir las estructuras nodulares que son susceptibles de infiltración.

Nódulos reumatoides. Son formaciones subcutáneas, en ocasiones de gran tamaño, se consideran como una de las manifestaciones extraarticulares más frecuentes en pacientes con artritis reumatoide (AR). Son la presentación clínica más benigna de vasculitis (3). La AR de larga evolución, con criterios de severidad, nódulos reumatoides y factor reumatoide a títulos altos, se ha relacionado con el desarrollo de vasculitis. Estos nódulos se presentan en 20 a 35% de los pacientes con AR (Figura 1). Histopatológicamente se caracterizan por tener un área central de necrosis, alrededor de la cual se observa una corona de macrófagos, rodeada a su vez por una cápsula colagenosa, con colecciones perivasculares de células inflamatorias crónicas.

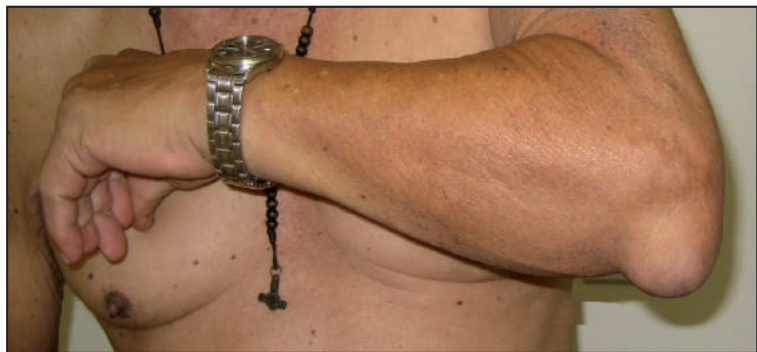

FIGURA 1

Paciente masculino con artritis reumatoide de larga data, nótese un gran nódulo reumatoide en el olécranon

Quiste de Baker. Es la masa más común en la fosa poplítea, también se le llama quiste poplíteo; resulta de la distensión de líquido de la bursa gastrocnemio-semimembranosa. Debe su nombre al doctor William Marrant Baker. El quiste de Baker puede servir como mecanismo protector para la rodilla. Ciertas enfermedades que causan derrame articular se asocian a esta patología, entre las cuales la más frecuente es la osteoartritis, seguida de la artritis reumatoide. El derrame articular es desplazado hacia el quiste de Baker, reduciendo la presión intraarticular, potencialmente destructiva. El derrame articular y la fibrina son bombeados de la rodilla al quiste y nunca en dirección opuesta, por un mecanismo de válvula. En los niños el quiste poplíteo no se comunica con la cavidad articular, de tal forma que en caso de ser necesaria su aspiración e inyección, éstas se considerarían curativas.

Gangliones. Descritos por Hipócrates, son más comunes que los quistes sinoviales y se distinguen de éstos porque no se comunican directamente con la cavidad articular. Los gangliones se forman como resultado de un estrés repetido que estimula la formación de hialuronato en las estructuras periarticulares. Se piensa que se forman por herniación de los tejidos que contienen sinovia de las cápsulas sinoviales o de las vainas tendinosas. La flexión y extensión extremas empeoran el dolor (Figura 2).

Calcificaciones subcutáneas. Pueden ocurrir en pacientes con dermatomiositis, sobre todo la forma juvenil. También se han observado en pacientes con la variedad limitada de esclerodermia (como el síndrome de CREST). Ocurren en 40% de los pacientes con enfermedad de largo tiempo de evolución.

Tofos. Son colecciones de cristales de urato monosódico en pacientes con gota, están relacionados con lesiones óseas en sacabocado y se encuentran en pacien-

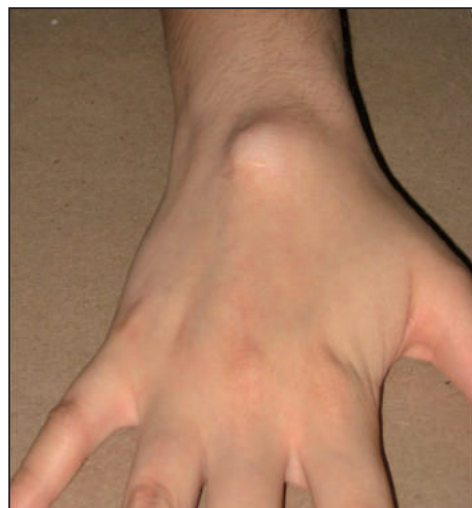

FIGURA 2
Ganglión en la cara dorsal de la muñeca

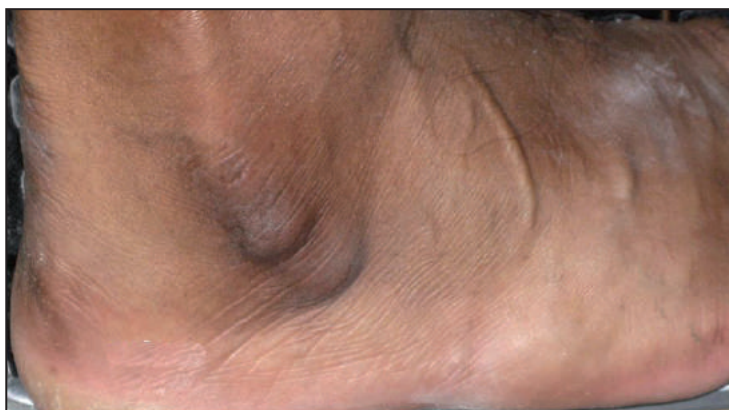

FIGURA 3
Tofos en el maléolo
externo

tes con altas concentraciones séricas de ácido úrico. La única forma de disminuirlos es manteniendo las concentraciones séricas de ácido úrico inferiores a 6 mg/dl (Figura 3).

ANATOMÍA CLÍNICA RELEVANTE Y LOCALIZACIÓN

Nódulos reumatoides. Aparecen usualmente en sitios de presión e irritación crónica, por ejemplo en las superficies extensoras del proceso olecraneano y en el cúbito proximal. Sin embargo se les puede encontrar en cualquier localización, incluyendo el sistema nervioso central y el corazón (4, 5).

Tofos. Pueden presentarse en una gran variedad de sitios, como el hélix y el antihélix de la oreja (Figura 4), los dedos, las manos, las rodillas o los pies. Los tofos forman masas en las superficies cubitales del antebrazo o se producen en las bursas olecraneanas y el tendón de Aquiles (Figura 5). Localizaciones menos frecuentes incluyen la columna (6, 7), las válvulas miocárdicas y el sistema de conducción del corazón (6). En la cabeza se les puede ubicar en diferentes partes del ojo y la laringe (8).

Calcificaciones subcutáneas. Las localizaciones incluyen los dedos, el área preolecraneana y la bursa prepatelar. La afección generalizada de las vainas tendinosas y algunas localizaciones en salientes óseas pueden hacer que estas calcificaciones se abran a la piel y se sobreinfecten.

Quiste de Baker. Se localiza en el hueco poplíteo, habitualmente posterior al cóndilo femoral medial, entre los tendones de la cabeza medial de los músculos gastrocnemio y semimembranoso.

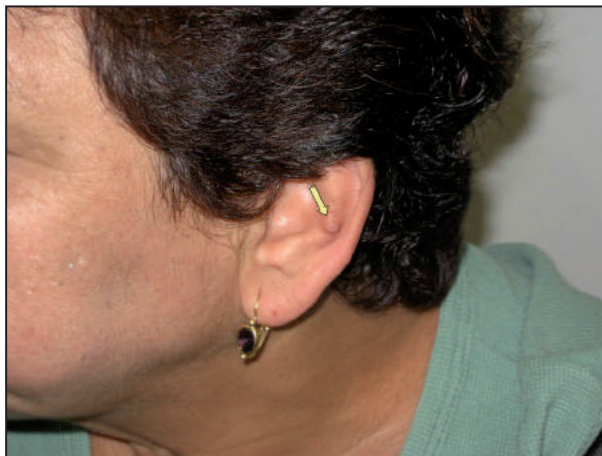

FIGURA 4

Tofos en el antihélix de la oreja (cortesía del doctor Oscar Jair Felipe, Universidad Pontificia Bolivariana, Medellín)

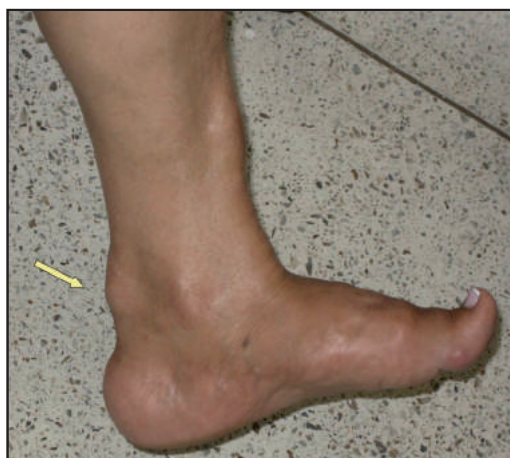

FIGURA 5

Tofo en el tendón de Aquiles (cortesía del doctor Oscar Jair Felipe, Universidad Pontificia Bolivariana, Medellín)

INDICACIONES

Las indicaciones de las infiltraciones intralesionales se encuentran resumidas en la Tabla 1. En el caso de la punción diagnóstica de un nódulo, la observación del líquido obtenido bajo el microscopio de luz polarizada revelará los cristales de urato monosódico en el caso de un tofo (Figura 6).

CONTRAINDICACIONES

Las contraindicaciones de estos procedimientos se encuentran resumidas en la Tabla 2.

TABLA 1.

| Indicaciones para la infiltración de nódulo reumatoide, tofo y ganglión |
|-----------------------------------------------------------------------------------------------------------------------------------------------------------------------------------------------------------------|
| <ul style="list-style-type: none"> • Diagnóstica, para diferenciar un nódulo reumatoide de un tofo • Terapéutica, para aliviar la inflamación de un ganglión, nódulo reumatoide o tofo. |

FIGURA 6

Cristales de urato monosódico bajo el microscopio de luz polarizada. Se observan de color amarillo cuando están paralelos al eje del compensador (flecha verde) y de color azul cuando están perpendiculares al mismo (cortesía del doctor Juan Pablo Restrepo, Armenia).

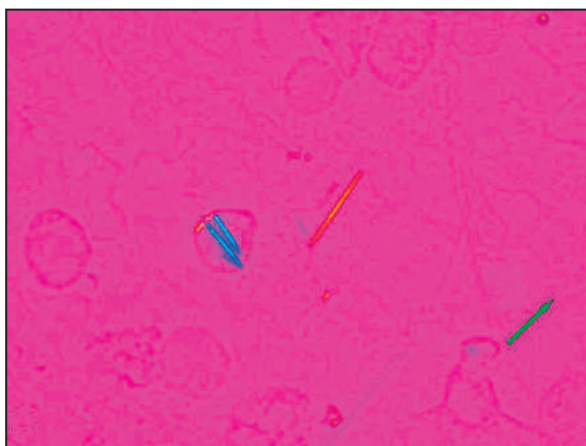


TABLA 2.

| Contraindicaciones para la infiltración de nódulo reumatoide, tofo y ganglión |
|--------------------------------------------------------------------------------------------------------------------------------------------------------------------------------------------------------------------------------------------------------------------------------------------------------------------------------------------------------------------------------------------------------------------------------------------------------|
| <ul style="list-style-type: none"> • Infección en la piel circundante, impetiginización, psoriasis, bacteriemia, endocarditis infecciosa. • Trastornos de la coagulación, trombocitopenia, discrasias sanguíneas, uso de anticoagulantes. • Alergia a cualquiera de los medicamentos comúnmente empleados en los procedimientos de infiltración o de asepsia. • Falta de eficacia en infiltraciones previas. |

EFFECTOS ADVERSOS Y COMPLICACIONES

No se deben realizar infiltraciones a través de placas de psoriasis, toda vez que existe el riesgo de introducir estreptococos que las colonizan (9, 10). El riesgo de infección secundaria a infiltración se ha informado en 1 a 2 de 1.000.000 de procedimientos (11). En el caso de realizar infiltraciones de nódulos reumatoides y tofos en el codo, cerca del tendón olecraneano, se debe tener especial cuidado de no ocasionar su ruptura por la disminución en la fuerza tensil (12); sin embargo esta complicación es muy rara. Los posibles eventos adversos se encuentran resumidos en la Tabla 3. En dos estudios en los que se comprobó la efectividad

TABLA 3.

| Eventos adversos y complicaciones relacionadas con la infiltración de nódulo reumatoide, tofo y ganglión |
|-----------------------------------------------------------------------------------------------------------------------------------------------------------------------------------------------------------------------------------------------------------------------------------------------------------------------------------------------------------------------------------------------------------------------------------------------|
| <ul style="list-style-type: none">• Inflamación, especialmente en un ganglión por contener sinovia.• Infecciones, rara vez descritas.• Despigmentación cutánea, en infiltraciones superficiales.• Atrofia tisular, necrosis y calcificación.• Ruptura tendinosa.• Daño nervioso, especialmente en el codo (nervio cubital).• Hematomas.• Falta de cicatrización. |

y seguridad de la infiltración de nódulos reumatoides, no se presentaron efectos colaterales a excepción de dolor en el sitio de la inyección (1, 2).

MATERIALES Y PRODUCTOS UTILIZADOS

Se puede mezclar el esteroide con un anestésico local, particularmente procaína y lidocaína, puede ser útil para prevenir que una suspensión de esteroides altamente concentrada produzca atrofia de los tejidos blandos.

Para los gangliones de las envolturas del tendón, la suspensión se inyecta directamente en la lesión. En muchos casos, una única inyección causa una notoria disminución en el tamaño del tumor quístico y puede conducir a su desaparición. La dosis varía entre 4 y 30 mg. En condiciones crónicas o recurrentes pueden necesitarse inyecciones repetidas.

No hay estudios formales que comparen la eficacia entre la triamcinolona y la metilprednisolona en la infiltración de nódulos, tofos o gangliones; sin embargo estudios de infiltraciones en otros sitios no han mostrado diferencias significativas entre estos dos glucocorticoides (13).

El material necesario para realizar las infiltraciones se encuentra en la Tabla 4.

TÉCNICA

Realizar la limpieza del área a infiltrar, teniendo precaución con los pacientes que tienen alergia al yodo.

Ganglión. La aspiración se realiza con una aguja de calibre 21, de una y media pulgadas (21 x 1^{1/2}), utilizando una jeringa de 3 ml. Si el contenido no sale con facilidad, se puede intentar utilizar una aguja calibre 20 ó 18; en este último caso se recomienda anestesiarse previamente el área afectada para que el procedimiento sea menos doloroso. Al realizar la aspiración se obtiene un material gelatinoso y trans-

TABLA 4.

| Material necesario para infiltración de nódulo reumatoide, tofo, ganglión |
|------------------------------------------------------------------------------------------------------------------------------------------------------------------------------------------------------------------------------------------------------------------------------------------------------------------------------------------------------------------------------------------------------------------------------------------------------------------------------------------------------------------------------------------------------------------------------------------------------------------------------------------------------------------------------------------------------------------------------------------------------------------------------------------------------------------------|
| <ul style="list-style-type: none"> • Gasas estériles • Torundas de algodón • Isodine solución • Guantes estériles y no estériles • Campos estériles • Jeringas de 1, 3, 5, y 10 ml para aspirar • Aguja número 26 (0,45 mm) para infiltrar la piel y realizar infiltraciones de pequeñas estructuras • Aguja número 21 (0,8 mm) para cargar medicamento • Aguja número 18 (1,2 mm) o 20 (0,9 mm) para aspiración de la rodilla • Lidocaína simple al 1-2% • Preparación de esteroide • Tubos de laboratorio para cultivo y otros estudios • Pinza estéril (si la articulación va a ser aspirada e inyectada usando la misma jeringa) • Banditas o micropore para puntos sangrantes |

parente; posteriormente, se retira la jeringa de la aspiración y sin mover la aguja de lugar, se procede a la inyección del preparado de lidocaína y glucocorticoides (1,5 ml de lidocaína + 40 mg de metilprednisolona o el equivalente de triamcinolona). Se puede utilizar para gangliones pequeños, que son la mayoría, una preparación de 1 ml que contenga triamcinolona y 0,2 ml de lidocaína.

Nódulo reumatoide versus tofo. Cuando se tiene una duda diagnóstica con respecto a la naturaleza de un nódulo (tofo versus nódulo reumatoide), se recomienda el siguiente procedimiento. Se inserta a 90° una aguja calibre 18-20, con una jeringa de 3 ml, se aspira y se rota; posteriormente se inserta a 45° y se vuelve a rotar. Este procedimiento se repite en los tres cuadrantes restantes, se retira la jeringa y el contenido se coloca sobre un portaobjetos, se cubre con un cubreobjetos para la búsqueda de cristales con ayuda del microscopio de luz polarizada.

Se ha demostrado que mediante la infiltración con triamcinolona de los nódulos reumatoides, se puede disminuir su tamaño significativamente. Aunque se informan resultados en pocos pacientes, se considera una buena opción en lugar de la cirugía (14).

Tofos. No es recomendable la resección quirúrgica de los tofos (a menos que causen mucha discapacidad por frecuentes traumatismos o por impedir el uso de prendas de ropa, o simplemente por razones estéticas), debido al riesgo de infección que acarrea y a la falta de cicatrización por su pH ácido. La infiltración puede ser una buena opción para disminuir la inflamación y la molestia.

Quiste de Baker. La aspiración y posterior infiltración del quiste de Baker se realiza como una infiltración intraarticular (ver capítulo correspondiente).

Calcificaciones. Los resultados con diferentes medicamentos como la warfarina y los bloqueadores de los canales de calcio se consideran mediocres. No se recomienda la infiltración de estas estructuras en las puntas de los dedos, pues estas zonas tienen poca vascularidad por el Raynaud que caracteriza a este tipo de enfermedades.

REFERENCIAS

1. **BAAAN H, HAAGSMA CJ, VAN DE LAAR MAF.** Corticosteroid injections reduce the size of rheumatoid nodules. *Clin Rheumatol* 2006; 25: 21-23.
2. **CHING WT, PETRIE JP, KLEMP P, JONES JG.** Injection therapy of superficial rheumatoid nodules. *Rheumatology* 1992; 31: 775-777
3. **MARTÍNEZ-LAVÍN M, CANDIA L.** Vasculitis in rheumatoid arthritis. *Rheumatoid Arthritis Index & Rev* 1999; 11(3): 3-4
4. **KARAM NE, ROGER L, HANKINS LL, REVEILLE JD.** Rheumatoid nodulosis of the meninges. *J Rheumatol* 1994; 21: 1960-1963.
5. **GILADI H, SUKENIK S, FLUSSER D, LIEL-COHEN N, APPLEBAUM A, SION-VARDY N.** A rare case of enterobacter endocarditis superimposed on a mitral valve rheumatoid nodule. *J Clin Rheumatol* 2008; 14: 97-100.
6. **YASUHARA K, TOMITA Y, TAKAYAMA A, FUJIKAWA H, OTAKE Y, TAKAHASHI K.** Thoracic myelopathy due to compression by the epidural tophus: a case report. *J Spinal Disord* 1994; 7: 82-85.
7. **VARGA J, GIAMPAOLO C, GOLDENBERG DL.** Tophaceous gout of the spine in a patient with no peripheral tophi: case report and review of the literature. *Arthritis Rheum* 1985; 28: 1312-1315.
8. **GAWOSKI JM, BALOGH K, LANDIS WJ.** Aortic valvular tophus: identification by X-ray diffraction of urate and calcium phosphates. *J Clin Pathol* 1985; 38: 873-876.
9. **EL-RACHKIDY RG, HALES JM, FREESTONE PP, YOUNG HS, GRIFFITHS CE, CAMP RD.** Increased blood levels of IgG reactive with secreted Streptococcus pyogenes proteins in chronic plaque psoriasis. *J Invest Dermatol* 2007; 127: 1337-1342.
10. **CANDIA L, MÁRQUEZ J, HERNÁNDEZ C, ZEA AH, ESPINOZA LR.** Toll-like receptor-2 expression is upregulated in antigen-presenting cells from patients with psoriatic arthritis: a pathogenic role for innate immunity? *J Rheumatol* 2007; 34: 374-379.
11. **HOLLANDER JL, JESSAR RA, BROWN EM JR.** Intrasyovial corticosteroid therapy: a decade of use. *Bull Rheum Dis* 1961; 11: 239.
12. **WREN, RN, GOLDNER GN, MARKEE JL.** An experimental study of the effect of cortisone on the healing process and tensile strenght of tendons. *J Bone Joint Surg* 1954; 36A: 588.
13. **PYNE D, IOANNOU Y, MOOTOO R, BHANJI A.** Intra-articular steroids in knee osteoarthritis: a comparative study of triamcinolone hexacetonide and methylprednisolone acetate. *Clin Rheumatol* 2004; 23: 116-120.
14. **BAAAN H, HAAGSMA CJ, VAN DE LAAR MAFJ.** Corticosteroid injections reduce size of rheumatoid nodules. *Clin Rheumatol* 2006; 25: 21-23.

INFILTRACIÓN DE TENDÓN

HERNÁN URBINA, YIMY F. MEDINA

GENERALIDADES

En Colombia, la infiltración de una sustancia terapéutica dentro de tendón está clasificada dentro de los Códigos Únicos de Procedimientos en Salud (CUPS) con el número 83.9.7. (1) y consiste en la inyección percutánea de un agente antiinflamatorio esteroide, puro o en combinación con un agente anestésico, en el sitio donde se comprueba dolor o inflamación en un tendón.

ANATOMÍA CLÍNICA RELEVANTE

Es extremadamente importante la ubicación exacta del tendón inflamado y se aconseja, antes de infiltrar, la revisión del sitio con ultrasonografía (2), que además de confirmar el diagnóstico, informará si hay algún grado de ruptura del tendón, lo cual contraindica este procedimiento. Si existe la disponibilidad, idealmente se debería infiltrar bajo guía ecográfica, aunque esto no es imprescindible. En la sección “Sitios comúnmente infiltrados” se harán consideraciones puntuales, pero desde ya hay que anotar que han sido informadas como complicaciones potenciales, tras las infiltraciones, las rupturas de tendones, en especial el tendón de Aquiles y la rama suprapatelar del tendón del cuádriceps, por lo que se aconseja prudencia en el número de inyecciones en esos sitios.

INDICACIONES

Desde hace mucho, la infiltración de un tendón constituye el tratamiento único o coadyuvante de las tendinitis (3, 4), siendo frecuentes las tendinitis en los hombros (tendinitis en el supraespinoso, en los otros tendones del manguito rotador y en el bicipital) (5, 6), en los codos (las epicondilitis, lateral y medial) (7), en las manos (la tendinitis de Quervain y la de flexores y extensores) (8) y en los pies (tendinitis aquilea) (9). Debe observarse que no existan contraindicaciones, las principales se relacionan en la Tabla 1.

TABLA 1.

| Principales contraindicaciones para la infiltración de tendón | |
|----------------------------------------------------------------------|--------------------------------------------------------------------------------------------------------------------------------------|
| 1. | Infección sobre el sitio a infiltrar |
| 2. | Bacteriemia |
| 3. | Artritis séptica colindante |
| 4. | Infiltración reciente (menos de tres meses), en especial en el tendón de Aquiles y en la rama suprapatelar del tendón del cuádriceps |
| 5. | Ruptura en cualquier grado del tendón a infiltrar |
| 6. | Trastornos de la coagulación |

EFFECTOS ADVERSOS Y COMPLICACIONES

El efecto secundario más frecuente es el dolor local después de la punción, que desaparece en pocos minutos u horas. La complicación más observada es la aparición ocasional de pequeños hematomas locales. Muy rara vez puede haber descarga vasovagal que cede espontáneamente o, si es necesario, con la aplicación de atropina. Debe evaluarse la conveniencia de infiltrar con esteroides a personas diabéticas por posibles alteraciones en la glicemia y debe observarse que la aplicación repetida de un esteroide (más de cuatro veces al año) puede suprimir la producción endógena de cortisol y el paciente puede requerir suplencia esteroide ante una cirugía. Tal como ya se comentó, han sido informadas como complicaciones potenciales, tras las infiltraciones, las rupturas de tendones, en especial el tendón de Aquiles y la rama suprapatelar del tendón del cuádriceps, por lo que se aconseja prudencia en el número de inyecciones en esos sitios.

TÉCNICA GENERAL

Antes de realizar la infiltración de un tendón, el paciente debe haber entendido las explicaciones sobre el procedimiento y debe haber firmado un consentimiento informado del mismo. Debe haberse descartado la ruptura del propio tendón mediante ultrasonografía. Se debe realizar antisepsia previa con una solución yodada y usar guantes desechables. Mediante la palpación se debe ubicar el tendón inflamado que, de ser posible, debe ser tomado entre los dedos pulgar e índice de la mano, separando la masa muscular de otras estructuras como vasos, nervios o vísceras para evitar una punción inadvertida en esos sitios. Debe observarse que se cuenta con las agujas y sustancias terapéuticas adecuadas para cada sitio anatómico; se relacionan las principales en la Tabla 2. Tras excluir razonablemente la trayectoria de paquetes vasculonerviosos regionales, se introduce la aguja y se inyecta la sustancia terapéutica, en cantidades que dependen del tamaño del tendón, entre 0,2 y 0,5 ml del esteroide puro o combinado con un anestésico sin epinefrina (Tabla 2). Si se prevé que será un procedimiento demorado, es aconsejable utilizar un campo quirúrgico sobre la zona a infiltrar.

TABLA 2.

Principales materiales utilizados en la infiltración de tendón

1. Esteroides utilizados para infiltración de tendones.
 - a. Acetonida de triamcinolona, suspensión inyectable
 - b. Acetato de metilprednisolona, solución acuosa
 - c. Fosfato de betametasona, solución acuosa
 - d. Fosfato de dexametasona, solución acuosa
2. Agentes anestésicos asociables a los esteroides.
 - a. Lidocaína sin epinefrina en concentración de 0,25% a 1%
 - b. Procaína sin epinefrina en concentraciones de 0,5%, 0,7% y 1%
 - c. Bupivacaína simple, sin epinefrina, al 0,5%
3. Jeringas con capacidad entre 1 y 5 ml.
4. Agujas recomendadas.
 - a. Tendones en hombros: 22 de 1 ½ pulgada
 - b. Tendones en codos: 20 a 22 de 1 a 1 ½ pulgada
 - c. Tendones en manos: 22 de 1 ½ pulgada
 - d. Tendones poplíteos: 20 a 22 de 1 ½ pulgada
 - e. Tendón aquileo: 22 de 1 ½ pulgada

SITIOS COMÚNMENTE INFILTRADOS

Por tenosinovitis de Quervain

Se aconseja colocar la mano afectada en pronosupinación media del antebrazo, sujetando el pulgar. Hay que localizar los tendones inflamados realizando extensión y abducción resistida del pulgar, y palpación del punto de máximo dolor, que generalmente se encuentra en el trayecto de los músculos abductor largo y extensor corto del pulgar. Se debe insertar la aguja paralela al plano cutáneo, en dirección al antebrazo e inyectar una cantidad aproximada de 1 a 2 ml de la sustancia terapéutica. El médico debe asegurarse de no inyectar la arteria radial u otra estructura vasculonerviosa local (Figura 1).

Por epicondilitis

Se recomienda colocar el codo afectado apoyado sobre una superficie dura y en ángulo recto, observando los mismos cuidados con los paquetes neurovasculares descritos en el punto anterior. La cantidad a inyectar y el calibre de las agujas son similares a las de las infiltraciones en manos (Figura 2).

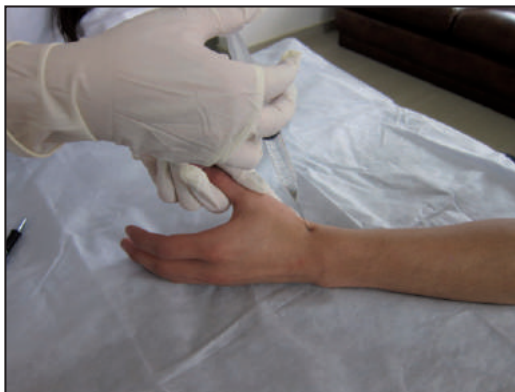


FIGURA 1
Infiltración por tenosinovitis de Quervain

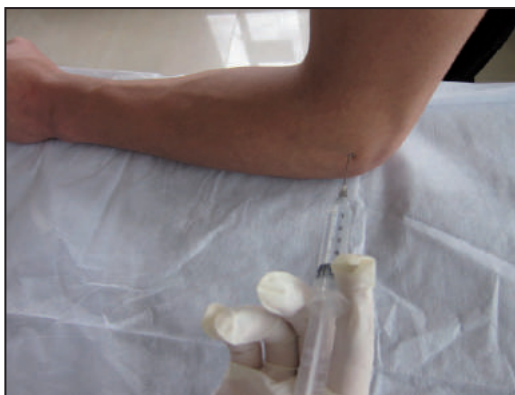

FIGURA 2
Infiltración de tendones epicondíleos.

Por tendinitis de manguito rotador

Se debe localizar la interlínea articular a un 1cm por debajo del borde externo de la espina de la escápula en la cara posterior y hacia allá se dirige la aguja de forma perpendicular al plano cutáneo (Figura 3).

Por tendinitis bicipital en hombro

Debe colocarse el brazo en abducción y ligera rotación externa para localizar el tendón en la corredera bicipital, donde se inyecta (Figura 4).

Por tendinitis de la fascia lata

Con el paciente en decúbito lateral sobre el lado sano y colocando la rodilla en flexión, se localiza en la cara externa del muslo el punto doloroso al tensar la fascia

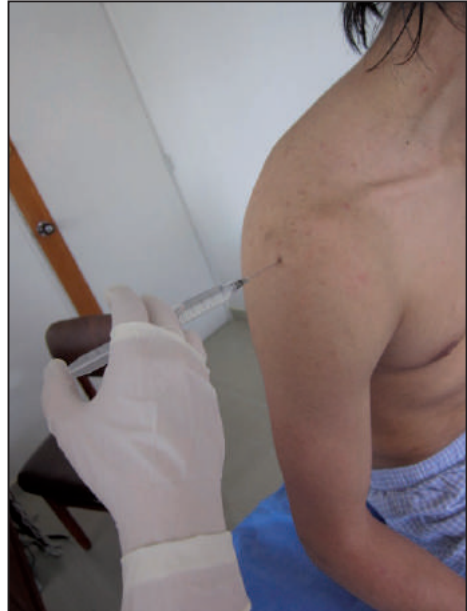

FIGURA 3
Infiltración en caso de tendinitis del manguito rotador.

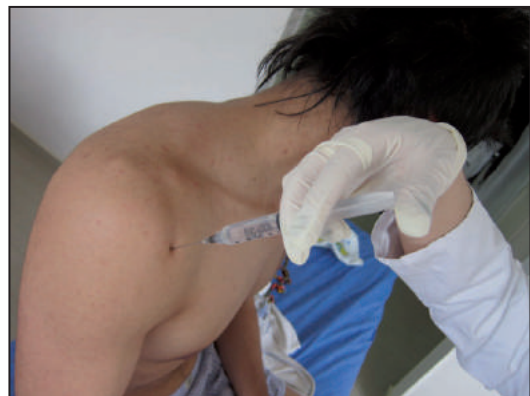

FIGURA 4
Infiltración del tendón del bíceps.

lata con una maniobra de hiperabducción, mientras se palpa. Se inserta la aguja oblicua a la piel, de atrás hacia adelante, entre la banda iliotibial y el epicóndilo, en la zona de mayor dolor.

Por tendinitis de la pata de ganso

Con el paciente en decúbito dorsal se ubica el tendón inflamado en la cara superointerna del extremo proximal de la tibia, se inyecta con la aguja perpendicular a la piel y en abanico (Figura 5).

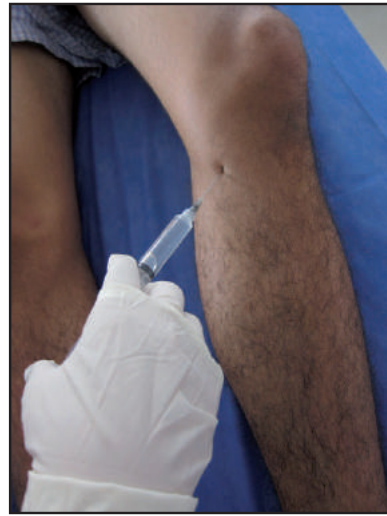

FIGURA 5
Infiltración del tendón de pata de ganso.

REFERENCIAS

1. Ministerio de la Protección Social de Colombia. Resolución 1896 de 2001. Por la cual se sustituye el Anexo Técnico de la Resolución 02333 del 11 de septiembre de 2000 (Código Único de Procedimientos en Salud - CUPS). www.minproteccionsocial.gov.co.
2. **DEL CURA JL.** Ultrasound-guided therapeutic procedures in the musculoskeletal system. *Curr Probl Diagn Radiol* 2008; 37: 203-218.
3. **DUNCAN O.** Aspiration and injection of joints and soft tissues. En: Kelley W, Harris ED, Ruddy S, Sledge CB, eds. *Textbook of Rheumatology*. 4th Ed. Philadelphia: W.B. Saunders Company; 1993: 545-553.
4. **CHALEM P, CHALEM F.** Glucocorticoides intrarticulares y sinoviotesis. En: Alarcón-Segovia D, Molina J, eds. *Tratado Hispanoamericano de Reumatología*. Primera Edición. Bogotá: Schering-Plough S.A.; 2006: 299-309.
5. **CHURGAY CA.** Diagnosis and treatment of biceps tendinitis and tendinosis. *Am Fam Physician* 2009; 80: 470-476.
6. **GAUJOUX-VIALA C, DOUGADOS M, GOSSEC L.** Efficacy and safety of steroid injections for shoulder and elbow tendonitis: a meta-analysis of randomised controlled trials. *Ann Rheum Dis* 2009; 68: 1843-1849.
7. **GABEL GT.** Acute and chronic tendinopathies at the elbow. *Curr Opin Rheumatol* 1999; 11: 138-143.
8. **PETERS-VELUTHAMANINGAL C, WINTERS JC, GROENIER KH, MEYBOOM-DE-JONG.** Randomised controlled trial of local corticosteroid injections for de Quervain's tenosynovitis in general practice. *BMC Musculoskelet Disord* 2009; 10: 131.
9. **WIJESEKERA NT, CHEW NS, LEE JC, MITCHELL AW, CALDER JD, HEALY JC.** Ultrasound-guided treatments for chronic Achilles tendinopathy: an update and current status. *Skeletal Radiol* 2010; 39: 425-434.

INFUSIÓN DE MEDICAMENTOS

ADRIANA BELTRÁN

GENERALIDADES

A pesar de que la terapia biológica para el tratamiento de enfermedades reumatólogicas completa más de una década en nuestro país, aún no existe una normatividad específica respecto a los procedimientos y requisitos para su administración y todavía se aplica la normatividad existente para las salas de oncología y de aplicación de quimioterapia. A partir de la Resolución 1043 del 2006 (1) el Ministerio de la Protección Social definió las condiciones que deben cumplir los prestadores de servicios de salud para habilitar sus servicios, incluidas las salas de administración de medicamentos parenterales en cuanto a recurso humano, físico y los demás procesos necesarios para el funcionamiento de las mismas. La definición de complejidad de la sala de infusión dependerá de si se administra solo monoquimioterapia (complejidad intermedia) o poli-quimioterapia (alta complejidad) y de esta definición depende gran parte de los requisitos exigidos (área para preparación de medicamentos independiente del sitio de administración, sillas para administración de quimioterapia, carro de paro y equipo básico de reanimación, área separada para preparación de drogas citotóxicas con presión negativa, si prepara soluciones y mezcla de medicamentos citostáticos, si requiere de cámara de flujo laminar, entre otros). La falta de una normatividad específica para la aplicación de terapia biológica y de otros medicamentos parenterales como los bisfosfonatos, genera vacíos y dificultades al momento de aplicar la normatividad vigente.

MEDICAMENTOS PARENTERALES UTILIZADOS EN REUMATOLOGÍA

En la actualidad el reumatólogo prescribe siete medicamentos para administración por vía intravenosa: infliximab, rituximab, abatacept, tocilizumab, ciclofosfamida, ácido zoledrónico e ibandronato de sodio. A continuación se hace referencia a cada uno de los medicamentos. En la Tabla 1 se especifican algunos aspectos concernientes al monitoreo durante su administración.

TERAPIA BIOLÓGICA

Infliximab

El infliximab neutraliza la actividad biológica del factor de necrosis tumoral alfa (TNF- α). El infliximab se fija a las áreas de alta afinidad y transmembrana del TNF- α e impide que éste pueda unirse a sus receptores. Está indicado para el tratamiento de la artritis reumatoide, las espondiloartropatías, la enfermedad de Crohn, la psoriasis, la artritis psoriática y la colitis ulcerativa. Las contraindicaciones son: falla cardíaca congestiva, infecciones activas, tuberculosis (TBC), hipersensibilidad conocida a proteínas murinas, neoplasias, embarazo (2).

Rituximab

Anticuerpo monoclonal quimérico (murino/humano), que se une específicamente al antígeno CD20 de los linfocitos B, induciendo muerte celular vía apoptosis, indicado para el tratamiento de la artritis reumatoide, el lupus eritematoso sistémico y algunas vasculitis, entre otras. Las contraindicaciones son: embarazo y lactancia, presentación previa de reacciones de hipersensibilidad al medicamento y a proteínas murinas, falla cardíaca estadio IV, infecciones activas (3, 4).

Abatacept

Modulador selectivo de la coestimulación, inhibe la activación de los linfocitos T, uniéndose a los ligandos CD80 y CD86, con el consiguiente bloqueo de la interacción con la molécula CD28. Aprobado para el tratamiento de la artritis reumatoide. Contraindicaciones: hipersensibilidad al medicamento, infecciones activas (5).

Tocilizumab

Anticuerpo monoclonal humanizado recombinante de la subclase de las inmunoglobulinas G, dirigido contra el receptor de la interleuquina 6 (IL-6), indicado para el tratamiento de la artritis reumatoide. Contraindicaciones: hipersensibilidad al principio activo, infecciones graves y activas, insuficiencia renal o hepática, embarazo, lactancia, menores de 18 años (6).

BISFOSFONATOS

Acido zoledrónico

Inhibidor de la resorción ósea mediada por osteoclastos. Indicaciones terapéuticas: osteoporosis en mujeres postmenopáusicas, en hombres con riesgo elevado de fractura, tratamiento de la osteoporosis inducida por esteroides, enfermedad de Paget en adultos. Contraindicaciones: falla renal (depuración de creatinina < 35

ml/min), edad inferior a 18 años, hipersensibilidad al principio activo o a cualquier bisfosfonato, hipersensibilidad a cualquiera de los excipientes, hipocalcemia, embarazo y lactancia (7).

Ácido ibandrónico

Inhibe la actividad osteoclástica. Indicaciones: tratamiento de la osteoporosis postmenopáusica en mujeres con elevado riesgo de fractura. Contraindicaciones: hipocalcemia, hipersensibilidad al ácido ibandrónico o a alguno de sus excipientes, insuficiencia renal (creatinina sérica >2,3 o depuración de creatinina < 30 ml/min) (8).

CITOSTÁTICOS

Ciclofosfamida

Fármaco alquilante que previene la división celular al disminuir la síntesis de DNA, es un agente no específico de las fases del ciclo celular. Está indicado en manifestaciones severas de diversas enfermedades autoinmunes como la artritis reumatoide, el lupus eritematoso sistémico, las vasculitis, la escleroderma entre otras. Contraindicaciones: embarazo, infección crónica o activa, hepatopatías, citopenias; la insuficiencia renal es una contraindicación relativa que requiere ajustar la dosis (9).

TABLA 1.

| Recomendaciones de monitoreo de medicamentos endovenosos por el reumatólogo | | | |
|-----------------------------------------------------------------------------|-------------------------------------------------------------------------------------------------------------------------------------------------------------------------------|--------------------------------------------------------------------------------------------------------------------------------------------------------------------------------------------------------------------------------------------------------------------------------------------------------------------------------------------------------|---------------------------------------------------------------------------------------------------------------------------------------------------------------------------------------------------------------|
| MEDICAMENTO | DOSIS Y PREMEDICACION | MONITOREO PREVIO Y DURANTE LA INFUSION | REACCIONES ADVERSAS |
| INFLIXIMAB Vial 100 mg | Dosis 3-5 mg/kg en infusión de 2 horas semanas 0, 2, 6 y luego cada 6-8 semanas, dependiendo de la indicación. Premedicación: antihistamínico hidrocortisona acetaminofén. | Verificar hemograma, uroanálisis, pruebas de función hepática. Descartar signos clínicos de infección activa (respiratoria, gastrointestinal, urinaria). Descartar signos de falla cardíaca. Si hay reacción adversa, disminuir la velocidad de infusión o suspender según severidad. Dejar en observación 2 horas después de la infusión. | Cefalea, fiebre, escalofríos, dolor torácico, hipertensión, hipotensión, náuseas, vómito, cólico gastrointestinal. Reacciones de hipersensibilidad tempranas y tardías. Elevación de las transaminasas. |

TABLA 1.

| Recomendaciones de monitoreo de medicamentos endovenosos por el reumatólogo | | | |
|------------------------------------------------------------------------------------|-------------------------------------------------------------------------------------------------------------------------------------------------------------------------------------------------------------------------------|---------------------------------------------------------------------------------------------------------------------------------------------------------------------------------------------------------------------------------------------------------------------------------------------------------------------------------------------------------------------------------------------------------------------------------------------------------------------|------------------------------------------------------------------------------------------------------------------------------------------------------------------------------------------------------------------------------------------------------------------------------------------------------------------------------------|
| MEDICAMENTO | DOSIS Y PREMEDICACION | MONITOREO PREVIO Y DURANTE LA INFUSION | REACCIONES ADVERSAS |
| RITUXIMAB Vial 100 mg y 500 mg | Existen dos esquemas de administración: a. 375mg/m ² semanal por 4 semanas. b. Dos bolos quincenales de 1.000 mg. Premedicación: metilprednisolona 100 mg, acetaminofén 1 gramo, difenhidramina 25-50 mg. | Revisar hemograma, descartar infección activa, descartar falla cardiaca. Primera perfusión de cada ciclo: velocidad inicial de infusión 50 mg/h, incrementos de 50 mg/h cada 30 minutos, hasta un máximo de 400 mg/h. Segunda perfusión de cada ciclo: velocidad inicial de 100 mg/h, incrementar a razón de 100 mg/h cada 30 minutos, hasta un máximo de 400 mg/h. Si hay reacción de hipersensibilidad leve a moderada se debe disminuir la velocidad de infusión | Si la reacción es grave se debe interrumpir inmediatamente la infusión Temblores, escalofríos, fiebre, tos, broncoespasmo. Síndrome de liberación de citoquinas. Disnea, angioedema, rinitis, sensación de calor y dolor en extremidades. Hipotensión, fatiga, astenia, dolor abdominal, vértigo. Reacciones de hipersensibilidad. |
| ABATACEPT Vial 250 mg | <60 kg: 500mg. >60 kg-100Kg: 750 mg. >100 Kg: 1.000 mg. Se administra en infusión endovenosa de 30 minutos, semanas 0, 2, 4 y luego cada cuatro semanas. No requiere premedicación. | Descartar signos o síntomas de infección activa. Descartar reacción alérgica o anafiláctica. | Hipertensión o hipotensión, cambios en la función hepática, cefalea, mareo, parestesias, fatiga, astenia, tos, dolor abdominal, diarrea, dispepsia, rash, dermatitis, fiebre, escalofrío, dolor torácico. Infecciones (urinarias y respiratorias), reacciones de hipersensibilidad tardías. |

TABLA 1.

| Recomendaciones de monitoreo de medicamentos endovenosos por el reumatólogo | | | |
|------------------------------------------------------------------------------------|--------------------------------------------------------------------------------------------------------------------------------------------------------------------------------------------------------------------------------------------------------------------------------|-----------------------------------------------------------------------------------------------------------------------------------------------------------------------------------------------------------------------------------------------------------------------------------------------------------------------------------------------------------------------------------------|-----------------------------------------------------------------------------------------------------------------------------------------------------------------------------------------------------------------------------------|
| MEDICAMENTO | DOSIS Y PREMEDICACION | MONITOREO PREVIO Y DURANTE LA INFUSION | REACCIONES ADVERSAS |
| <p>TOCILIZUMAB Vial 200 mg y 80 mg</p> | <p>8 mg/kg, no menos de 480 mg cada 4 semanas. Se administra en infusión endovenosa en una hora</p> | <p>Evaluar niveles de aminotransferasas y hemograma (neutrofilia, trombocitopenia), descartar infecciones activas.</p> | <p>Infecciones, úlceras bucales, gastritis, Prurito, erupciones, cefalea, mareos, elevación de las aminotransferasas, hipertensión, leucopenia,, neutropenia, trombocitopenia, hipercolesterolemia, reacciones anafilácticas.</p> |
| <p>ÁCIDO ZOLEDRONICO Ampolla 5 mg</p> | <p>5mg en perfusión endovenosa no menor a 15 minutos, una vez al año. Pacientes con fractura de cadera por fragilidad, administrar una dosis de carga de 50.000-125.000 UI de vitamina D oral o por vía intramuscular antes de la administración del ácido zoledrónico</p> | <p>Verificar niveles séricos de calcio, descartar signos clínicos de hipocalcemia. Hidratación adecuada. En pacientes con enfermedad de Paget, asegurar 1000 mg de calcio elemental durante al menos 10 días después de la administración del ácido zoledrónico. Administrar una dosis de acetaminofén o ibuprofeno después de la administración del ácido zoledrónico.</p> | <p>Fiebre, mialgias, síntomas similares a la gripe, artralgias, cefalea, mareo, hiperemia ocular, fibrilación auricular, hipocalcemia (en pacientes con enfermedad de Paget).</p> |
| <p>ÁCIDO IBANDRÓNICO Jeringa precargada 3 mg</p> | <p>Administración intravenosa trimestral de 3 mg durante 15 a 30 segundos.</p> | <p>Evaluar niveles séricos de calcio y creatinina.</p> | <p>Síntomas consistentes en reacción de fase aguda. Reacciones de hipersensibilidad en el sitio de la inyección, deterioro de la función renal, artralgias mialgias.</p> |

TABLA 1.

| Recomendaciones de monitoreo de medicamentos endovenosos por el reumatólogo | | | |
|------------------------------------------------------------------------------------|-------------------------------------------------------------------------------------------------------------------------------------------------------------------------------------------------------------------------------------------------------------------------------------------------------------------------------------------------------------|----------------------------------------------------------------------------------------------------------------------------------------------------------------------------------------------------|--------------------------------------------------------------------------------------------------------------------------------------------------------------------------------------------------------------------------------------|
| MEDICAMENTO | DOSIS Y PREMEDICACION | MONITOREO PREVIO Y DURANTE LA INFUSION | REACCIONES ADVERSAS |
| CICLOFOS-FAMIDA Vial 500 mg y 1g | 500 - 750 mg/m ² endovenosa en 20-30 min. La frecuencia de administración depende de la indicación. Premedicación: Mesna (amp 200 y 400 mg). Dosis: equivalente a 20% de la dosis de ciclofosfamida a las 0, 4 y 8 horas de infusión. Antieméticos: antagonistas receptor 5HT ₃ + dexametasona 30 minutos antes de la infusión. | Evaluar hemograma, uroanálisis, pruebas de función hepática y renal. Descartar infección activa. Hidratación adecuada antes y dos días después de la administración del bolo de ciclofosfamida. | Náuseas, emesis, reacciones de hipersensibilidad, cistitis hemorrágica, carcinoma de vejiga, mielosupresión reversible (dependiente de la dosis), infecciones, alopecia, cambios ungueales, toxicidad pulmonar, cardiaca o hepática. |

REFERENCIAS

1. Ministerio de la Protección Social. Resolución 1043 de 2006. Por la cual se establecen las condiciones que deben cumplir los prestadores de servicios de salud para habilitar sus servicios e implementar el componente de auditoría para el mejoramiento de la calidad de la atención y se dictan otras disposiciones.
2. **BLUMENAUER B, JUDD M, WELLS G, ET AL.** Infliximab for the treatment of rheumatoid arthritis. *Cochrane database of systematic reviews* 2002; 3: 3785.
3. **FURST DE, KEYSTONE EC, KIRKHAM B, ET AL.** Updated consensus statement on biological agents for the treatment of rheumatic diseases. *Ann Rheum Dis* 2008; 67 (Suppl 3): iii 2-25.
4. **PHAM T, FAUTREL B, GOTTENBERG JE, ET AL.** Rituximab (Mabthera) therapy and safety management.clinical tool guide. *Joint Bone Spine* 2008; 75 (Suppl 1): S1-S99.
5. **MAXWELL L, SINGH JA.** Abatacept for rheumatoid arthritis. *Cochrane database systematic reviews* 2009; 4: CD007277.

6. MAINI RN, TAYLOR PC, SZECHINSKI J, ET AL. Double-blind randomized controlled clinical trial of the interleukin-6 receptor antagonist, tocilizumab, in European patients with rheumatoid arthritis who had an incomplete response to methotrexate. *Arthritis Rheum* 2006; 54: 2817-2829.

7. BLACK D, DELMAS P, EASTELL R, ET AL. Once-yearly zoledronic acid for treatment of postmenopausal osteoporosis. *N Eng J Med* 2007; 356: 1809-1822.

8. EISMAN JA, CIVITELLY R, ADAMI S, ET AL. Efficacy and tolerability of intravenous ibandronate injections in postmenopausal osteoporosis: 2 year result from the DIVA study. *J Rheumatol* 2008; 35: 488-497.

9. MARTINELLI R, PEREIRA LJ, SANTOS ES, ROCHA H. Clinical effects of intermittent, intravenous cyclophosphamide in severe systemic lupus erythematosus. *Nephron* 1996; 74: 313-317.

PUNCIONES GUIADAS POR ECOGRAFÍA

BENJAMÍN REYES

GENERALIDADES

La ultrasonografía musculoesquelética se ha convertido en una herramienta importante para el reumatólogo, resultando de suma utilidad en el diagnóstico, el seguimiento y el tratamiento de las enfermedades inflamatorias sistémicas y localizadas que afectan el aparato locomotor. Como en otras especialidades, el reumatólogo puede apoyarse en esta técnica de imagen para guiar procedimientos intervencionistas en diferentes estructuras de su interés (1-3). El uso de la ultrasonografía para este fin ha demostrado mayor éxito que los procedimientos a ciegas o tradicionales, tanto cuando se mide por el alcance del objetivo anatómico como cuando se evalúa por el resultado terapéutico de la intervención (4-6). La razón no es otra sino la visualización directa de las estructuras de interés, lo que permite la verificación del tipo de lesión, su localización con mayor exactitud, tamaño aproximado y características tisulares. También permite evaluar la mejor zona para su abordaje así como la visualización de la aguja y su movimiento durante el procedimiento (1). Se ha considerado por algunos autores que hasta 50% de las inyecciones intraarticulares y un porcentaje muy superior de las aspiraciones articulares y de tejidos blandos son realizadas sin éxito (7). Esta cifra es suficiente para considerar la ultrasonografía musculoesquelética como una herramienta de gran importancia durante la realización de procedimientos intervencionistas de esta naturaleza, más aun considerando que esta técnica logra elevar el porcentaje de éxito a cifras superiores a 90% en manos expertas (4-7).

ANATOMÍA

Resulta de gran importancia conocer la anatomía de la zona a intervenir cuando se realizan procedimientos invasivos. Durante la realización de procedimientos guiados por ultrasonografía es un requisito adicional e indispensable el conocimiento detallado de la anatomía ecográfica, de los cortes estándar de la articulación o de la zona anatómica y de los puntos de referencia usados en ultrasonografía musculoesquelética para dicha estructura. Antes de la realización del procedimiento habrá sido necesario realizar un reconocimiento ecográfico de las estructuras anatómicas de interés identificando hallazgos normales y anormales, así como la lesión misma y sus características (8-10).

INDICACIONES

Consideradas las ventajas del uso de la ultrasonografía frente al método tradicional o a ciegas, resulta deseable su uso siempre que ésta se encuentre disponible, ya que aumenta el éxito del procedimiento y disminuye sus complicaciones. Lo anterior no implica que el método tradicional deba abandonarse ni que la utilización del ultrasonido sea indispensable en todos los casos. No será de mayor utilidad en aquellas situaciones en que la lesión sea fácilmente abordable por su gran tamaño o localización superficial. Será de gran utilidad en lesiones de especial dificultad por su profunda ubicación, pequeño tamaño, cercanía a estructuras que no deban ser puncionadas o de difícil abordaje anatómico. También resulta muy útil para el reumatólogo cuando existe derrame o engrosamiento sinovial, colecciones purulentas o hemáticas, material metálico ortopédico o contraindicación para la utilización de otros métodos de imagen así como cuando estos últimos no se encuentren disponibles. En las Tablas 1 y 2 se encuentran algunas de las indicaciones más frecuentes para la utilización de esta técnica (8-10).

CONTRAINDICACIONES

El uso de la ultrasonografía musculoesquelética requiere de experiencia del operador tanto en esta técnica de imagen como durante su utilización en procedimientos invasivos, de su familiarización con ella y con los elementos requeridos para realizarla. No se recomienda su utilización en manos inexpertas o en condiciones técnicas o de asepsia inapropiadas para su uso. Por lo demás no existen contraindicaciones diferentes a las inherentes al procedimiento mismo a realizar (8).

EFFECTOS ADVERSOS Y COMPLICACIONES

No se conocen complicaciones derivadas del uso del ultrasonido en estructuras del aparato locomotor. En el caso de las punciones, las complicaciones posibles son aquellas derivadas del procedimiento mismo. Con la utilización de la técnica en tiempo real debe tenerse especial precaución con la asepsia y antisepsia, ya que de lo contrario podría aumentar el índice de infección iatrogénica (1, 3, 8,10).

MATERIALES Y PRODUCTOS UTILIZADOS

El ecógrafo deberá estar dotado de un transductor lineal de alta frecuencia (mayor a 7,5 mhz). Se debe recordar que para estructuras profundas se requieren transductores con menores frecuencias debido a la mayor penetración del haz de ultrasonido; en vista de que éstos ofrecen menor definición, se elegirá la mayor frecuencia posible que permita ver con la mayor nitidez la zona de interés. Se requerirán adicionalmente, según la estructura a puncionar y la técnica elegida, los siguientes materiales: recipiente metálico estéril, agujas de diferentes diámetros y calibres, gel estéril, funda para transductor, anestésicos, antisépticos, medica-

TABLA 1.

| Indicaciones generales para la realización de ecografía musculoesquelética como guía para procedimientos en articulaciones y tejidos blandos. | |
|------------------------------------------------------------------------------------------------------------------------------------------------------|---------------------------------------------------------------------------------------------------------------------------------------------------------------------------------------------------------------------------------------------------------------------------------------------------------------------------------------------------------------|
| PROCEDIMIENTO | COMENTARIO |
| Aspiración de hematomas | De ecogenicidad mixta. No puncionar si existe sospecha de tumores o alto riesgo de infección. |
| Aspiración de seromas | Hipo o anecogénicos. Pueden verse imágenes de mayor ecogenicidad en su interior correspondientes a grasa. El uso de la ultrasonografía permite definir mejor sus límites. |
| Aspiración de abscesos | De ecogenicidad mixta. Puede observarse la pared de mayor ecogenicidad y con señal doppler por aumento de su vascularización. |
| Destrucción y aspiración de calcificaciones | Hiperecogénicas. Intervenir tan sólo cuando sean sintomáticas por dolor o limitación funcional. Requiere fraccionar la calcificación y posteriormente aspirar. La inyección de corticoide y anestésico facilita la aspiración, además de disminuir la inflamación y el dolor. Hay mejor respuesta terapéutica si las calcificaciones son tempranas o blandas. |
| Aspiración e infiltración de vainas sinoviales | Ofrece mayor exactitud para aspirar líquido sinovial e infiltrar el espacio entre el tendón y su vaina, disminuyendo las posibilidades de una punción fallida o una intratendinosa. |
| Artrocentesis | Usar ecografía siempre que sea posible. Disminuye de manera significativa las punciones fallidas y las complicaciones derivadas de la técnica a ciegas. |
| Inyecciones articulares | Usar ecografía siempre que sea posible. Disminuye de manera significativa las inyecciones fuera de la cápsula sinovial con respecto a la técnica a ciegas. |
| Inyecciones de partes blandas | Preferir la técnica indirecta si el riesgo de contaminación es importante. Verificar la correcta aplicación con un nuevo barrido. |
| Biopsias sinoviales | Requiere amplia experiencia. Usada con éxito en hombro, codo, muñeca, cadera, rodilla y tobillo. |
| Biopsias de masas de tejidos blandos | Usar ecografía siempre que sea posible para evitar daño a estructuras nerviosas o vasculares y contaminación a otros tejidos. Incluir material del centro y de la periferia de la lesión. |

mentos que se aplicarán, marcador de tinta indeleble y otros según el criterio del reumatólogo y las necesidades del procedimiento (8).

TÉCNICA

Se describen fundamentalmente dos técnicas de punciones guiadas por ultrasonido: la indirecta o de manos libres y la de tiempo real (1). La primera de ellas utiliza la ultrasonografía para la localización inicial de la lesión y la punción posterior, pre-

TABLA 2.

| Zonas anatómicas más frecuentemente abordadas durante la realización de procedimientos invasivos guiados por ecografía en articulaciones y tejidos blandos. | |
|--------------------------------------------------------------------------------------------------------------------------------------------------------------------|-------------------------------------------------------------------------------------------------------------------------------------------------------------------------------------------------------------------------------------------------------------------------------------------------------------------------------------------------------------------------------------------------------------------------|
| ZONA ANATÓMICA | COMENTARIO |
| Bursa subacromio – subdeltoidea | Se prefiere el abordaje anterior con aproximación de la aguja desde el borde superior o proximal en un corte longitudinal. |
| Tendón del músculo supraespinoso | En especial para la intervención de calcificaciones tempranas. Se recomienda la realización previa de radiografías y se prefiere un corte transversal. |
| Articulación acromioclavicular | Después de su identificación en corte longitudinal se infiltra en corte transversal para facilitar la punción. Es una articulación pequeña requiriendo generalmente menos de un centímetro cúbico de la sustancia a inyectar. |
| Articulación glenohumeral | Se prefiere el abordaje posterior con un corte longitudinal al músculo infraespinoso y aproximación de la aguja desde lateral identificando el rodete glenoideo. |
| Articulación del codo | Mediante abordaje anterior o posterior, aunque se recomienda este último en especial si hay derrame. Se debe procurar en este caso no atravesar el tendón del tríceps. |
| Epicóndilos | Para aquellos casos en los que la inyección a ciegas no ha dado los resultados esperados. Se prefiere el corte longitudinal con aproximación proximal de la aguja. |
| Túnel del carpo | Usar la ecografía siempre que sea posible ya que el espacio objetivo es pequeño ubicándose entre el tendón del músculo palmar mayor y el nervio mediano, debiendo evitar la punción de estas estructuras. También resulta útil en el diagnóstico etiológico de este síndrome al identificar algunas causas locales de compresión del nervio. Se recomienda la realización tanto de corte longitudinal como transversal. |
| Pequeñas articulaciones de las manos | Se prefiere un transductor pequeño tipo palo de golf y cortes longitudinales bien sea por la cara palmar o dorsal. |
| Articulación de la cadera | Se recomienda el abordaje anterior y el corte longitudinal externo a los vasos femorales. Se observará con mayor nitidez si el transductor permanece alineado con el cuello femoral. |
| Bursa trocantérea | El paciente deberá permanecer en decúbito lateral con el lado afectado hacia arriba. La aguja será dirigida hacia la zona anteroexterna del trocánter mayor. |
| Articulación de la rodilla | El abordaje del receso suprapatelar será el más frecuente en caso de derrame articular; éste también será utilizado para la toma de biopsia sinovial. Procedimientos infrapatelares son menos frecuentes y en ellos se realizará la aproximación de la aguja lateral o medial al tendón rotuliano, hacia la grasa de Hoffa, para aspirar gangliones o bursas. |
| Hueco poplíteo | Para drenaje de quiste de Baker como procedimiento más frecuente. Su abordaje será posteromedial y se buscará como punto de referencia la intersección entre el músculo gastrocnemio interno y el semimembranoso. |

TABLA 2.

| Zonas anatómicas más frecuentemente abordadas durante la realización de procedimientos invasivos guiados por ecografía en articulaciones y tejidos blandos. | |
|--------------------------------------------------------------------------------------------------------------------------------------------------------------------|----------------------------------------------------------------------------------------------------------------------------------------------------------------------------------------------------------------------------------------------------------------------------------------------------------------------------------------|
| ZONA ANATÓMICA | COMENTARIO |
| Tobillo | El receso anterior es la localización más útil para el diagnóstico de derrame y el recomendado para su aspiración o infiltración. Se prefiere el corte longitudinal con aproximación de la aguja de distal a proximal. |
| Tendón de Aquiles | Para la inyección de la bursa preaquiliana. Se recomienda el abordaje lateral con el transductor en transversal para no puncionar el tendón. El diagnóstico se habrá realizado en longitudinal y en transversal. El paratenon puede ser infiltrado utilizando un corte longitudinal con aproximación de la aguja de proximal a distal. |
| Fascia plantar | Se utilizan tanto el corte longitudinal como el transversal. Se recomiendan la infiltración superficial y la profunda. |
| Área interdigital de pies | Para la infiltración del neuroma de Morton. Se utiliza el abordaje dorsal y el plantar, y se recomienda el corte longitudinal. |

vio marcaje del punto de abordaje y medición de la profundidad del punto objetivo. Su principal desventaja es que con ella no se visualiza permanentemente la localización ni el recorrido de la aguja. Su mayor ventaja es que simplifica el procedimiento ya que no se requiere el uso de gel estéril, de fundas estériles para el transductor o de herramientas especiales que se adapten a este. La técnica en tiempo real permite la visualización permanente de la aguja durante el procedimiento y del movimiento de líquidos aspirados o aplicados, lo que permite corregir el posicionamiento de la aguja y el grado de intervención en cada momento. Su principal desventaja es la necesidad de insumos estériles y en ocasiones herramientas técnicas especiales para su realización. Otras desventajas son el mayor grado de dificultad y la mayor experiencia específica que demanda. Una ventaja adicional que puede resultar útil e interesante en algunos escenarios, es la posibilidad de grabación de imágenes durante el procedimiento con fines académicos. En las Tablas 3 y 4 se describen los pasos a seguir en cada una de estas técnicas (1, 2).

CONCLUSIONES

Se describen aquí los dos métodos más usados para guiar punciones del aparato locomotor con ultrasonografía. No es propósito de esta Guía describir extensamente la técnica en cada una de las articulaciones o lesiones específicas ni otros procedimientos más complejos que pueden realizarse bajo visión ecográfica en estructuras musculoesqueléticas como biopsias sinoviales, biopsias de masas en tejidos blandos, manejo de calcificaciones, extracción de cuerpos extraños o

TABLA 3.

| Técnica de manos libres o indirecta para punciones musculoesqueléticas guiadas por ecografía. | |
|-----------------------------------------------------------------------------------------------------------------------------------------------------------------------------|-----------------------------------------------------------------------------------------------------------------------------------------------------------------------------------------------------------------------------------------------|
| PROCEDIMIENTO | COMENTARIO |
| Ubique la lesión blanco con el transductor. | Previamente se ha explorado la zona y estructuras adyacentes realizando un diagnóstico ecográfico. |
| Manteniendo el transductor perpendicular a la piel ubíquelo de tal forma que la lesión se visualice al centro de la imagen. | Optimice la imagen variando los parámetros del ecógrafo según corresponda. Elija el mapa de grises. |
| Marque con tinta indeleble con referencias que le permitan ubicar el punto de penetración de la aguja. | Un método recomendado es marcar con líneas los extremos y puntos medios del transductor como se observa en la Figura 1, con lo cual se obtendrá una cruz al prolongarlas. |
| Mida la profundidad de la lesión. | Con la herramienta de medición longitudinal del ecógrafo, manteniendo la misma imagen que obtuvo en el segundo punto y sin presionar la piel. escoja el punto medio de la lesión en relación con el plano vertical o perpendicular a la piel. |
| Realice asepsia y antisepsia. | Con el método que elija sin borrar la marcación. |
| Aplique anestesia local. | Cuando se requiera. |
| Inserte la aguja elegida perpendicular a la piel en el punto medio de la cruz o donde haya marcado el punto de penetración con otro método, como se observa en la Figura 2. | Recuerde la profundidad de la lesión en milímetros; ésta se puede modificar si aspira o inyecta. Corrija según corresponda. |
| Realice una nueva toma con la misma localización del transductor. | Permite verificar el resultado esperado y planear su optimización en caso de obtener un resultado incompleto o parcial . |
| Recupere las imágenes. | Puede resultar de utilidad para el médico y el paciente haber grabado las imágenes antes y después del procedimiento. |

cirugías guiadas. La utilización del ultrasonido para guiar procedimientos invasivos en reumatología permitirá disminuir complicaciones y en especial lograr mejores resultados terapéuticos con un costo bajo en comparación con otras técnicas de imagen menos accesibles.

TABLA 4.

| Técnica de tiempo real o directa para punciones musculoesqueléticas guiadas por ecografía. | |
|----------------------------------------------------------------------------------------------------------------------------------------------------------------------------------|-----------------------------------------------------------------------------------------------------------------------------------------------------------------------------------------------------------------------------------------------------------------------------------------------------|
| PROCEDIMIENTO | COMENTARIO |
| Realice la asepsia y antisepsia de la zona anatómica a intervenir. | La aplicación de sustancias antisépticas a la superficie del transductor puede dañarlo. |
| Coloque la funda estéril al transductor. Aplique gel estéril a la piel. | Puede ser reemplazada por un guante estéril. Este es costoso y su consecución es difícil en algunos países. Puede usarse en su reemplazo gel no estéril en el interior de la funda que cubre al transductor. |
| Ubique la lesión blanco con el transductor. | Previamente (en este momento o antes del primer punto) se ha explorado la zona y estructuras adyacentes realizando un diagnóstico ecográfico. |
| Manteniendo el transductor perpendicular a la piel ubíquelo de tal forma que la lesión se visualice al centro de la imagen. | Optimice la imagen variando los parámetros del ecógrafo según corresponda. Elija el mapa de grises. |
| Puncione la piel introduciendo la aguja desde un extremo del transductor, paralela al eje largo del mismo y dirigiendo la punta hacia la lesión, como se observa en la Figura 3. | La aguja será mejor visualizada entre menos inclinada se encuentre en relación con la superficie del transductor como se observa en la Figura 4. Igualmente la aguja deberá discurrir paralela al eje largo del transductor para que pueda ser visualizada como se observa en la Figura 5. |
| Corrija la dirección de la aguja intentando posicionarla en el objetivo anatómico o lesión. | Si es necesario mueva el transductor para ubicar la lesión en un extremo de la imagen. No mueva al mismo tiempo el transductor y la aguja. |
| Utilice algunas estrategias en caso de no visualizar la aguja. | Por ejemplo el movimiento sutil de la aguja o la inyección de anestésico para que movilice los tejidos. También se describe la utilización del doppler para colorear el movimiento de la aguja, o el movimiento de la punta haciéndola girar con lo cual se puede reconocer mejor el bisel de ésta. |
| Puncione la lesión según lo planeado aspirando o infiltrando. | No pierda de vista la punta o el bisel de la aguja, es importante para no causar daño a tejidos adyacentes. Visualice la suspensión de esteroide durante y después de la inyección |

FIGURA 1

Técnica de manos libres o indirecta para punciones musculoesqueléticas guiadas por ecografía. Ubicación del transductor y marcación de los puntos de referencia sobre la piel.

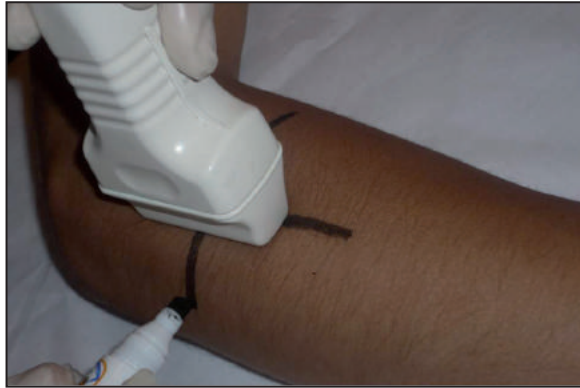

FIGURA 2

Técnica de manos libres o indirecta para punciones musculoesqueléticas guiadas por ecografía. Punción en el punto de entrada según marcación previa de los puntos de referencia.

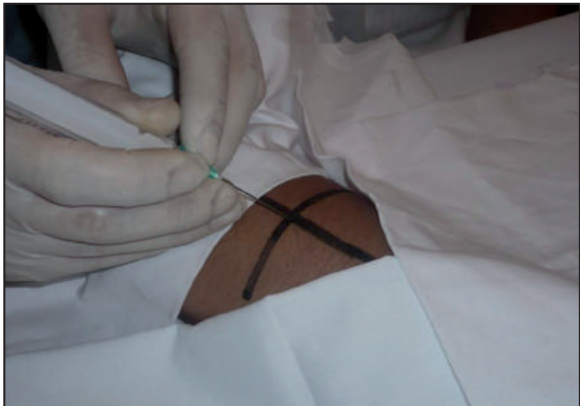
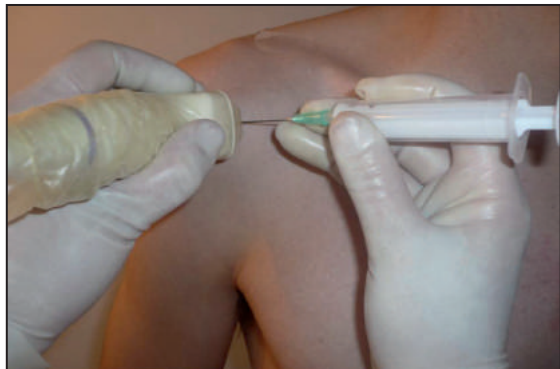
FIGURA 3

Técnica de tiempo real o directa para punciones musculoesqueléticas guiadas por ecografía. Ubicación de la aguja y el transductor sobre el punto de entrada según ubicación previa.



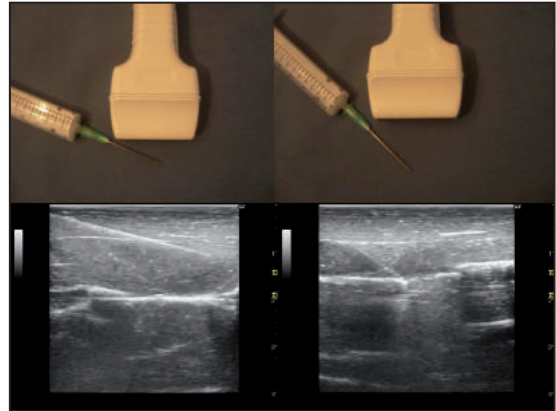


FIGURA 4

Diferentes inclinaciones de la aguja. A la izquierda inclinación de la aguja a 30° lo que permitirá una visualización más nítida que aquella a 45° como en la derecha.




FIGURA 5

Orientación de la aguja en relación con el eje largo del transductor. Arriba orientación correcta de la aguja y abajo orientación incorrecta que impedirá su visualización.

REFERENCIAS

1. **KOSKI JM.** Ultrasound guided injections in rheumatology. *J Rheumatol* 2000; 27: 2131-2138.
2. **GRASSI W, FARINA A, FILIPPUCI E, CERVINI C.** Sonographically guided procedures in rheumatology. *Semin Arthritis Rheum* 2001; 30: 347-353.
3. **BALINT PV, KANE D, STURROCK RD.** Modern patient management in rheumatology: interventional musculoskeletal ultrasonography. *Osteoarthritis Cartilage* 2001; 9: 509-511.

4. BALINT PV, KANE D, HUNTER J, McINNES IB, FIELD M, STURROK RD. Ultrasound guided versus conventional joint and soft tissue fluid aspiration in rheumatology practice: a pilot study. *J Rheumatol* 2002; 29: 2209-2213.

5. NAREDO E, CABERO F, BENEYTO P, ET AL. A randomized comparative study of short term response to blind injection versus sonographic-guided injection of local corticosteroids in patients with painful shoulder. *J Rheumatol* 2004; 31: 308-314.

6. QVISTGAARD E, KRISTOFFERSEN H, TERSLEV L, ET AL. Guidance by ultrasound of intra-articular injections in the knee and hip joints. *Osteoarthritis Cartilage* 2001; 9: 512-517.

7. JONES A, REGAN M, LEDINGHAM J, ET AL. Importance of placement of intra-articular steroid injections. *Br Med J* 1993; 307: 1329-1330.

8. VAN HOLSBEECK MT, INTROCCASSO JH. Ecografía musculoesquelética. 2ª Ed. Madrid: Marbán; 2002.

9. McNALLY EG. Ultrasonografía musculoesquelética. Madrid: Marbán; 2006.

10. JACOBSON JA. Musculoskeletal ultrasound. Philadelphia: Saunders Elsevier; 2007.

RESECCIÓN DE NÓDULO, TOFO, GANGLIÓN, CALCINOSIS, QUISTE SINOVIAL

DORA LILIANA CANDIA, JAIME ALBERTO LONDOÑO,
LUIS FELIPE NÁQUIRA, JAVIER DARÍO MÁRQUEZ

GENERALIDADES

El manejo quirúrgico tiene indicaciones precisas que incluyen en primer lugar el mal resultado con el manejo médico. Es el caso de la calcinosis: el tratamiento médico de esta complicación de la esclerodermia y la dermatomiositis tiene malos resultados. La calcinosis se debe reseca cuando confiera pérdida de la función y anquilosis, sobre todo en niños. En otros casos se propone la resección de estas lesiones cuando comprometan estructuras anatómicas importantes (por ejemplo: tendones, nervios, articulaciones), comprometan la función de la extremidad y afecten estéticamente al paciente (1-3).

ANATOMÍA CLÍNICA RELEVANTE Y LOCALIZACIÓN

Nódulos reumatoides. Aparecen usualmente en sitios de presión e irritación crónica, por ejemplo en las superficies extensoras del proceso olecraneano y en el cúbito proximal. Sin embargo se les puede encontrar en cualquier localización incluyendo el sistema nervioso central y el corazón.

Tofos. La baja solubilidad del urato monosódico es la responsable de su cristalización y depósito en sitios periféricos, incluyendo localizaciones subcutáneas, tenosinoviales, articulares y en otros sitios (el hélix y anti-hélix de la oreja, por ejemplo). Los tofos forman masas en las superficies cubitales del antebrazo o llenan las bursas olecraneanas o el tendón de Aquiles. Se los puede localizar en sitios menos frecuentes que incluyen la columna, las válvulas miocárdicas y el sistema de conducción del corazón. En la cabeza se les puede ubicar en diferentes partes del ojo y la laringe (4).

Calcificaciones subcutáneas. Las localizaciones incluyen los dedos, el área preolecraneana y en el miembro inferior, la bursa prepatelar y el compartimiento anterior. La afección generalizada de las vainas tendinosas y algunas localizaciones en salientes óseas pueden hacer que estas lesiones se abran a la piel y se sobreinfecten (5).

Quistes sinoviales. No son considerados verdaderos quistes, pues carecen de recubrimiento epitelial. Son bastante comunes y se forman por la herniación del recubrimiento sinovial de una articulación a través de la cápsula articular, hacia los tejidos periarticulares adyacentes. Clínicamente se presentan como masas periarticulares que causan dolor y limitación articular, y pueden comprimir estructuras vasculares.

INDICACIONES

Los nódulos reumatoides no causan generalmente problemas y no requieren tratamiento. De hecho, algunos expertos previenen en contra del tratamiento quirúrgico, ya que puede complicarse con infección o reaparición de la lesión. Las indicaciones para la resección de nódulos reumatoides son las siguientes:

- 1) Si la localización en los pies causa irritación por el calzado.
- 2) Si dificultan la marcha por dolor.
- 3) Si existe ulceración de la piel que los cubre, causando infección.
- 4) Si causan dolor por compresión nerviosa.
- 5) Si interfieren con los arcos de movimiento.

Las indicaciones para la resección quirúrgica del tofo se encuentran en la Tabla 1. En el caso de calcinosis, gangliones y quistes sinoviales, las indicaciones para la resección se encuentran en la Tabla 2.

CONTRAINDICACIONES

Las contraindicaciones para estos procedimientos se encuentran resumidas en la Tabla 3.

TABLA 1.

| Indicaciones para la resección quirúrgica de tofos. |
|--------------------------------------------------------------------------------------------------------------------------------------------------------------|
| 1) Cuando ha fallado el tratamiento médico con alopurinol. Los niveles de ácido úrico deben mantenerse por debajo de 6mg/dl durante como un año como mínimo. |
| 2) Para disminuir los uratos totales resecando los tofos fácilmente accesibles. |
| 3) Cuando los tofos producen malformaciones estéticas significativas o cuando por su tamaño no permiten el uso de calzado. |
| 4) Cuando causan mucho dolor en áreas expuestas como el olécranon, las articulaciones metacarpofalángicas, los pulpejos de los dedos y los talones. |
| 5) Cuando producen interferencia con la función tendinosa. |
| 6) Si producen necrosis cutánea y ulceración. |
| 7) Cuando presentan invasión de nervios y causan síntomas de compresión. |
| 8) Si producen dolor, bloqueo o destrucción de las articulaciones. |
| 9) En caso de fistulización. |

TABLA 2.

Indicaciones de resección de quistes mucosos, gangliones y focos de calcinosis.

- 1) La resección quirúrgica del ganglión y del quiste sinovial sólo se debe considerar cuando se hayan agotado recursos menos invasivos como las infiltraciones con lidocaína y esteroides de depósito, así como el tratamiento médico en el caso de la calcinosis.
- 2) Dolor intenso o ulceración y drenaje, por el riesgo de infección.
- 3) Compresión de estructuras neurovasculares.
- 4) La calcinosis se debe resecar cuando confiera pérdida de la función y anquilosis, sobre todo en niños.

TABLA 3.

Contraindicaciones para la resección de tofos, gangliones y focos de calcinosis

- 1) Trastornos de la coagulación, de las plaquetas, discrasias sanguíneas.
- 2) Desnutrición severa por dificultad para la cicatrización.
- 3) Infección activa.
- 4) Cuando el estado general de salud esté tan comprometido que contraindique la anestesia general y la cirugía (determinado por el anesthesiólogo).

TÉCNICA QUIRÚRGICA

En general se prefiere el uso de la anestesia general, los bloqueos nerviosos o la anestesia regional intravenosa.

En los miembros superiores se puede utilizar torniquete neumático, aplicando un manguito más arriba del codo con una presión de 100 mmHg por encima de la presión sistólica. Las extremidades se elevan durante 2 a 5 minutos para vaciar los vasos sanguíneos antes de inflar el torniquete.

Se realiza la asepsia y antisepsia con jabones antisépticos para preparar la piel y la colocación de los campos estériles según el protocolo quirúrgico (1-3).

Tofos. Cuando se trata de tofos gotosos sobreinfectados o ulcerados se realiza un lavado y desbridamiento quirúrgicos profundos, eliminando todo el tejido necrótico o infectado como en cualquier infección del aparato osteomuscular y se toman muestras para Gram y cultivo. Se realiza hemostasia y cierre de piel bajo drenes para promover la salida de la pus residual.

Cuando los tofos no están sobreinfectados se procede igualmente y se abordan según su localización hasta el sitio afectado, allí se reseca todo el tejido comprometido y en el caso de que un tendón pueda quedar debilitado y se altere su función, se hace la resección incompleta o cuando las condiciones lo permitan, se realiza una transposición tendinosa.

Se procede al cierre de las heridas y la aplicación de vendajes bultosos con el fin de evitar la formación de espacios muertos (Figura 1).

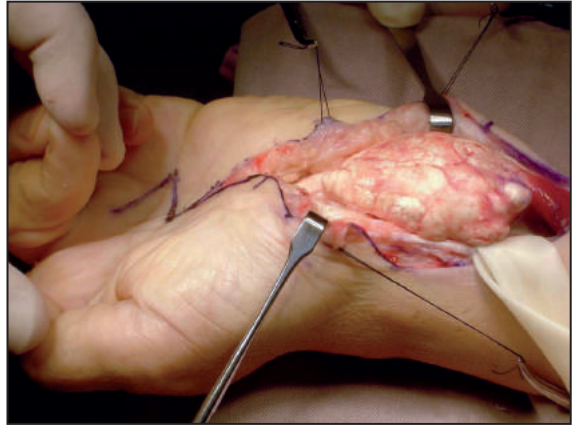


FIGURA 1

Gran tofo gotoso en el túnel del carpo adherido al tendón flexor del tercer dedo y que comprometía su función al bloquear la extensión.

Quistes sinoviales. Puede tratarse de un quiste retinacular, un quiste mucoide o un ganglión.

El quiste retinacular casi siempre se localiza en la polea flexora A2 del dedo medio o anular, en el pliegue flexor de la metacarpofalángica. Se manifiesta por dolor con la prensión y una pequeña masa a la palpación, que puede comprimir las colaterales nerviosas del dedo. El tratamiento puede intentarse por medio de la punción con aguja y en caso de recidiva se realiza la resección quirúrgica por un abordaje palmar, con resección de una pequeña ventana de la polea para evitar la recidiva (Figura 2).

El quiste mucoide se presenta como un ganglión articular de la interfalángica distal artrósica de los dedos generalmente índice y medio, aunque puede presentarse en cualquier dedo (Figura 3). Su manifestación inicial puede ser la aparición

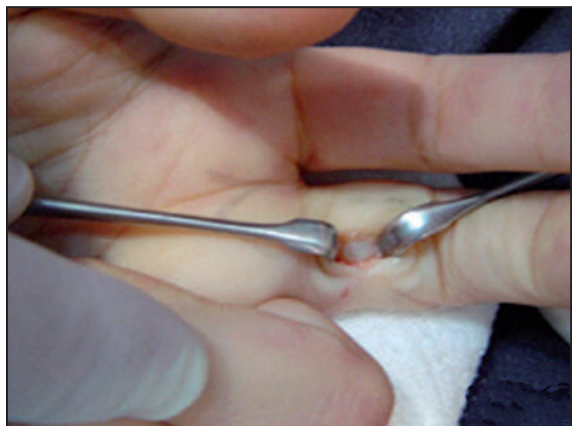

FIGURA 2

Resección quirúrgica de quiste retinacular.

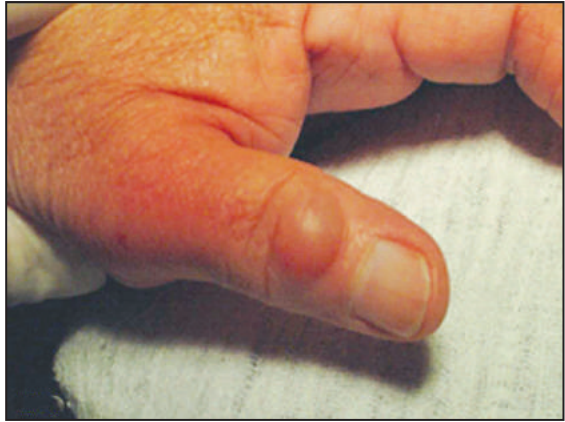

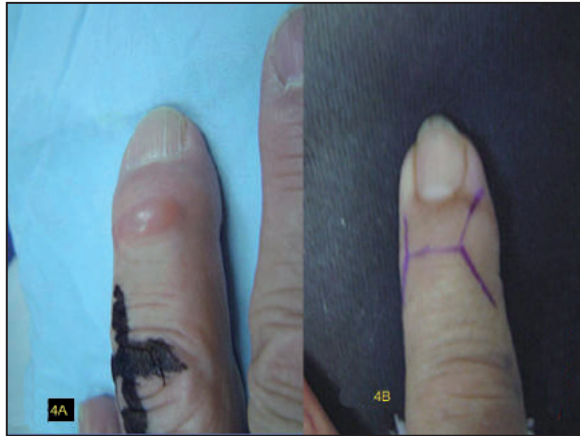FIGURA 3
Quiste mucoso.

de una estría longitudinal en la uña debida a la compresión de la matriz ungüea por el quiste. También se puede presentar con masa y dolor en la articulación. Se realiza el abordaje dorsal de la articulación y se localiza el espacio entre el tendón extensor y el ligamento colateral, se abre la articulación y se extirpa el quiste y los osteofitos articulares, se realiza cierre de la piel y se coloca una inmovilización con una férula durante dos semanas (Figuras 4A, 4B y 5).

En el caso de los gangliones, la técnica quirúrgica está encaminada a una resección radical en forma de sombrero, que consiste en remover todas las partes del ganglión incluyendo su pedículo y su base de forma amplia. La base resecada semeja a la de un sombrero, que constituye la cápsula articular que yace sobre el ligamento escafolunado. La incidencia de recidiva con esta técnica es de 1 a 5%. La técnica utilizada es la descrita por Agérides. La intervención quirúrgica debe realizarse en sala de cirugía, en campo exangüe con torniquete neumático y con anestesia ya sea general, bloqueo del plexo braquial o regional intravenosa.

En los gangliones dorsales la incisión se realiza en forma transversal siguiendo los pliegues cutáneos sobre la masa en el ligamento escafolunado, en algunas ocasiones se debe realizar doble incisión, sobre la masa y sobre el ligamento escafolunado. Se movilizan y separan los tendones extensores entre el tercero y cuarto compartimientos, luego se realiza disección del ganglión en bloque hasta identificar su pedículo, se reseca la cápsula articular con un borde libre de 1 cm sin lesionar el ligamento interóseo correspondiente y se deja abierta. Se desinfla el torniquete, se hace hemostasia, por último se realiza un cierre por planos y se deja inmovilizado con una férula de yeso por dos a tres semanas (Figuras 6A y 6B).

En los gangliones palmares de la muñeca se prefiere una incisión en zig - zag; la técnica de resección es similar, lo diferente es la precaución que debe tenerse para no lesionar la arteria radial.



FIGURAS 4A Y 4B

Planeación de resección quirúrgica de quiste mucoide.

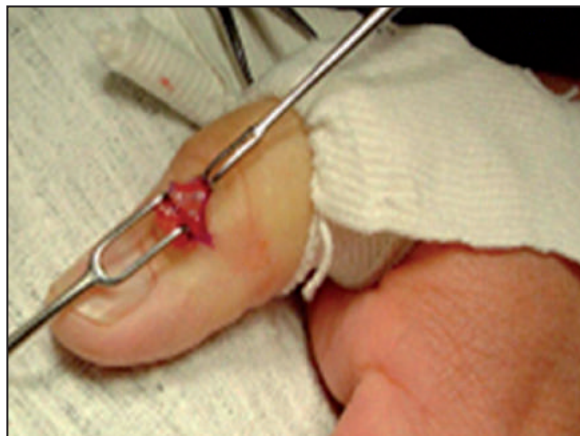

FIGURA 5

Resección quirúrgica de quiste mucoide en el pulgar.

Los gangliones dorsales se pueden resear por vía artroscópica, en la cual se utiliza el artroscopio para visualizar el ganglión y se reseca únicamente el pedículo en su origen a nivel de la articulación escafolunada, con resultados comparables a los de la técnica abierta.

Calcinosis. Para el manejo quirúrgico de la calcinosis éstas son las siguientes consideraciones:

- 1) No se requiere torniquete.
- 2) Se requiere anestesia general o local.
- 3) Se puede realizar una incisión directamente sobre la calcificación, utilizando una hoja de bisturí # 11.

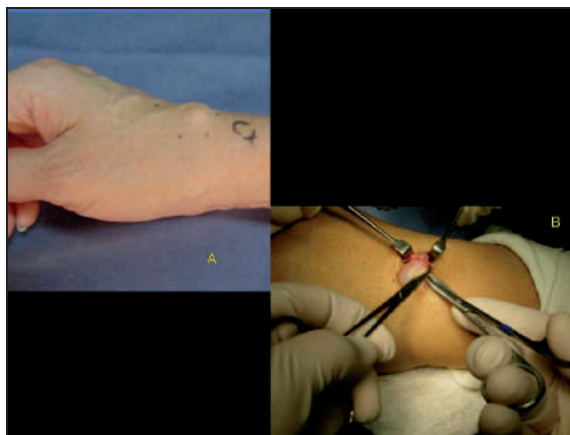

FIGURA 6
6A. Ganglión dorsal. 6B. Resección quirúrgica de ganglión dorsal.

- 4) Utilizando un sistema que emplea una microfresa (como la que usan los dentistas), se perfora la calcificación. Se deja la herida abierta para evitar hematomas y para que se eliminen completamente los depósitos de calcio. Este procedimiento se puede realizar más de una vez en el mismo paciente (5).
- 5) Rápida cicatrización en 4-14 días.

También se puede utilizar un láser de dióxido de carbono para vaporizar los depósitos de calcio con mínimo sangrado y con una cicatrización de 4-10 semanas, con una pequeña cicatriz. Se reportan remisiones entre 20 meses y 3 años.

COMPLICACIONES

Las complicaciones de estos procedimientos se encuentran resumidas en la Tabla 4.

TABLA 4.

| Complicaciones de la resección de tofos, gangliones y focos de calcinosis |
|---------------------------------------------------------------------------------------------|
| 1) Infección del sitio operatorio. |
| 2) Hematomas residuales. |
| 3) Necrosis de los colgajos de piel. |
| 4) Lesiones o rupturas tendinosas. |
| 5) Rigidez articular. |
| 6) Lesión de la matriz ungueal. |
| 7) Recidiva de la lesión. |
| 8) Lesiones vasculares (lesión de la arteria radial en el caso de los gangliones palmares). |
| 9) Lesiones neurológicas (ramas cutáneas del nervio radial). |

REFERENCIAS

- 1. GERSTNER J.** Gangliones (quistes inoivales). En: Coiffman F, ed. Cirugía plástica, reconstructiva y estética. Cirugía de la mano y miembro superior. Bogotá: Amolca; 2009: 4770-4777.
- 2. GÓMEZ J, LAVERDE H.** Tumores de la mano. En: Coiffman F, ed. Cirugía plástica, reconstructiva y estética. Cirugía de la mano y miembro superior. Bogotá: Amolca; 2009: 4778-4801.
- 3. ATHANASIAN E.** Bone and soft tissue tumors. In: Green DP, Hotchkiss RN, Pederson WC, Wolfe SW, eds. Green's Operative hand surgery. Philadelphia: Elsevier Churchill Livingstone; 2005: 2211-2263.
- 4. TSUGE K.** Tumors of the hand. In: Comprehensive atlas of hand surgery. USA: Year Medical Publishers; 1989: 818-842.
- 5. FAHMY FS, EVANS DM, DEVARAJ VS.** Microdrilling of digital calcinosis. *Eur J Plast Surg* 1998; 21: 378-380.

VIDEOCAPILAROSCOPIA

PAOLA CORAL, GERARDO QUINTANA

INTRODUCCIÓN

La videocapilaroscopia es una técnica sencilla, no invasiva, simple, económica y útil para el análisis de las anomalías microvasculares que se pueden encontrar en varias enfermedades autoinmunes. Es una técnica que no presenta contraindicaciones y no tiene complicaciones (1).

CONSIDERACIONES ANATÓMICAS

La microcirculación cutánea, bien adaptada a sus funciones, tiene esencialmente por objeto la nutrición de la piel y la adaptación a los cambios térmicos. Juega igualmente un papel en la regulación de la presión arterial y en determinadas circunstancias puede servir de reserva sanguínea. Las anastomosis arterio-venosas son muy numerosas y están situadas en la capa dérmica profunda; a nivel de las extremidades, son la mayoría de las veces de tipo glómico y están contiguas a las glándulas sudoríparas (2).

Los plexos arteriales y venosos tejen sus redes a diferentes profundidades en la dermis, siendo cuatro venulares y dos arteriales. Las vénulas tienen un trayecto más paralelo a la piel que las arteriolas, más bien oblicuas; las redes arteriolas subpapilares son más profundas y menos ricas que las de las vénulas. Los capilares están separados de la epidermis por el tejido conjuntivo papilar. En general, no se encuentra más de un capilar por papila dérmica, pero a veces coexisten varios, en particular a nivel de la pulpa digital. La longitud desarrollada por el capilar, en lo referente a su tortuosidad, aumenta con el metabolismo epidérmico. A nivel del repliegue cutáneo subungueal, las papilas dérmicas se asientan sobre la matriz y la meseta ungueal, llevando consigo sus capilares que son, por consiguiente, paralelos a la superficie epidérmica (2).

INDICACIONES

El conocido fenómeno de Raynaud es una condición clínica que debe conducir rápidamente a un análisis de la microvasculatura con el fin de distinguir su forma primaria o funcional (no asociada a otra enfermedad) de la secundaria (asociada a otra enfermedad). La capilaroscopia tiene un valor excepcional para poder diferenciar entre el fenómeno de Raynaud primario y el secundario (3). El daño en la microvasculatura es una característica típica de la esclerosis sistémica (ES); más de 95% de los pacientes presenta una desorganización en la arquitectura de la microvasculatura, presencia de megacapilares, hemorragias, zonas avasculares y/o neovascularización. También pueden verse cambios en la microvasculatura en otras enfermedades autoinmunes como en el lupus eritematoso sistémico (LES), el síndrome antifosfolípidos (SAF), el síndrome de Sjögren (SS), la dermatomiositis (DM), entre otras. La capilaroscopia representa el mejor método para analizar las anomalías en la microvasculatura en las enfermedades autoinmunes (4).

TÉCNICA Y EQUIPO

La observación del lecho capilar se puede realizar por medio de la videocapilaroscopia porque en este sitio los capilares van en paralelo a la superficie de la piel, mientras que en otras áreas los capilares están dirigidos perpendicularmente a la superficie de la piel, dificultando la realización del examen. La temperatura del consultorio debe ser constante, entre 20 y 22 °C y debe mantenerse por 15 minutos antes del examen. Se deben examinar los diez dedos, excepto los afectados por traumas locales recientes o infecciones. La observación es más precisa en el cuarto y quinto dedos debido a que la piel en estas zonas tiene una mayor transparencia. Se debe utilizar una gota de aceite de inmersión en cada dedo a examinar antes de cada observación, con el fin de mejorar la resolución de la imagen. En la práctica clínica, el examen se realiza a través de un videocapilaroscopio, un sofisticado método de análisis microvascular, que detecta de manera más precisa y exacta el flujo de sangre en la microvasculatura, además de que cuenta con un archivo de imágenes en formato digital con posibilidad de impresión inmediata (1).

INTERPRETACIÓN

Cuando el observador mira a través del microscopio, se encuentra frente a un campo provisto de dos líneas de horizonte (1, 2). La primera está constituida por el reborde epidérmico supraungueal perfectamente visible. Paralelo a él, y por detrás, se encuentra el reborde dérmico más o menos nítido y rectilíneo. La distancia que separa estas dos líneas depende de los hábitos de manicura del paciente (Figura 1).

Del lado del reborde dérmico, los capilares se presentan bajo la forma de una o dos filas de bucles u horquillas, paralelas entre sí y al eje del dedo. Se aprecia la morfología, las medidas y la densidad. La distancia entre el extremo de la última

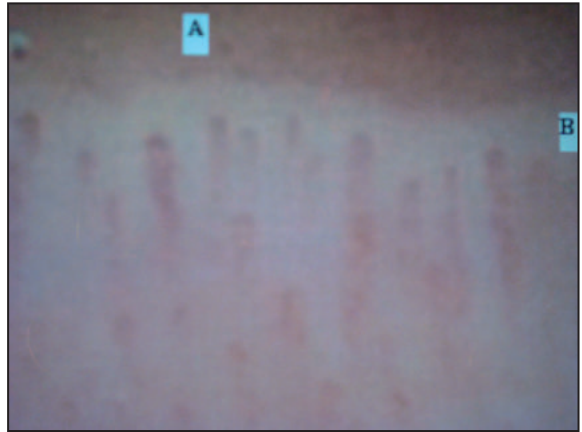


FIGURA 1

Capilaroscopia normal. A: Reborde epidérmico; B: Reborde dérmico.

fila de capilares y el reborde dérmico es tan variable como la distancia dermo-epidérmica, por la misma razón. Sin embargo, de una manera general, ésta es grande en el recién nacido, va decreciendo hasta la edad adulta, en la que viene a ser del orden de 100 a 300 micras y vuelve a crecer en el anciano. Los principales parámetros que deben tenerse en cuenta en cada examen capilaroscópico son: la longitud, el diámetro, la densidad o el número de capilares y la presencia del plexo venoso subpapilar. El estudio morfológico se hace mejor a nivel de la primera fila de asas capilares, la que se encuentra en la fila distal o próxima al pliegue ungueal (1). En un sujeto sano normalmente se visualizan siete a doce capilares por milímetro dispuestos en forma de “U invertida”. Cada capilar está compuesto por una rama arteriolar o aferente que es la más delgada (6-9 micras) y una venosa o eferente que es más ancha (8-20 micras) y se prolonga hacia el plexo venular; estas ramas son simétricas, con morfología homogénea, pueden medir entre 200 y 300 micras de longitud y se unen distalmente. Debajo de las hileras de capilares pueden observarse unos vasos de mayor tamaño que representan el plexo venoso subpapilar que se observa en 60% de la población normal y que se presenta como una red milimétrica con vasos de mayor calibre que el de los capilares (5). Las anomalías morfológicas se observan raramente en el sujeto sano. Las más relevantes son: tortuosidades, ectasias regulares, neoangiogénesis y depósitos de hemosiderina.

1. Tortuosidades. Es importante mencionar que un modesto número de tortuosidades puede observarse con relativa frecuencia en personas sanas, especialmente en ancianos. La presencia de importantes tortuosidades de los capilares (mayor de 20%) ha sido descrita en varias enfermedades reumáticas, como el LES, la enfermedad de Behçet, la ES y la enfermedad mixta del tejido conectivo (EMTC) (Figura 2) (6).

2. Aumento del diámetro de los capilares. Se define como ectasia el aumento del diámetro de los capilares a más de 20 micras. Esta alteración se presenta en

una amplia gama de patologías: ES, DM, EMTc, la acrocianosis y las teleangiectasias hemorrágicas benignas. Las ectasias pueden ser clasificadas en regulares e irregulares. La terminología de megacapilar se reserva a las asas homogéneamente dilatadas que presentan un diámetro mayor a 50 micras. Las ectasias y los megacapilares se consideran anomalías estructurales que caracterizan las fases más precoces de enfermedad en pacientes con ES (Figura 2) (2).

3. Angiogénesis. Proceso secundario compensatorio a la progresiva reducción de la densidad capilar. Se caracteriza por la presencia de capilares en “forma de árbol” o “de canasta” o la presencia de cuatro o más capilares dentro de la papila dérmica. Es particularmente visible en pacientes con DM, diabetes mellitus y psoriasis (2).

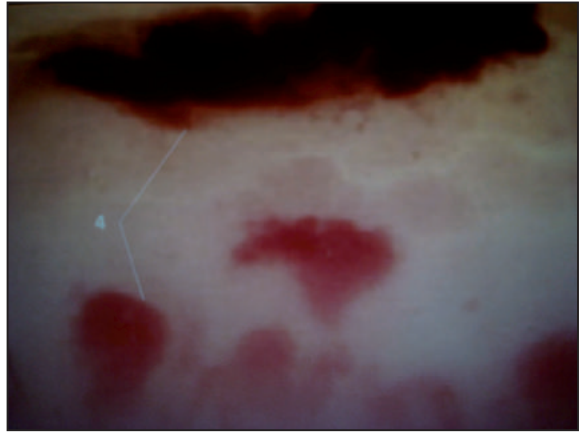
4. Hemorragias y trombosis. Se puede visualizar una extravasación hemática secundaria a la lesión de la pared capilar y en casos de muchos años de evolución, se pueden encontrar depósitos de hemosiderina. La presencia de alteraciones hemorrágicas puede observarse también en sujetos sanos y puede ser debida a microtraumas, onicofagia o manicure. También pueden estar presentes en la ES y la EMTc. En algunos casos existe un retraso del flujo hemático a nivel de los capilares, sobre todo si existen factores predisponentes como el SAF o las alteraciones de la coagulación, que determinan la formación de microtrombos fáciles de identificar (Figura 3) (7).

5. Reducción de la densidad de los capilares. Se caracteriza por la visualización de áreas avasculares, que se definen como la ausencia de capilares en un campo superior a 500 micras. Este hallazgo es una de las expresiones más características de la ES. Esta anomalía tiene un significado pronóstico y caracteriza a las clases de mayor agresividad y mayor progresión de la ES (Figura 4) (2).

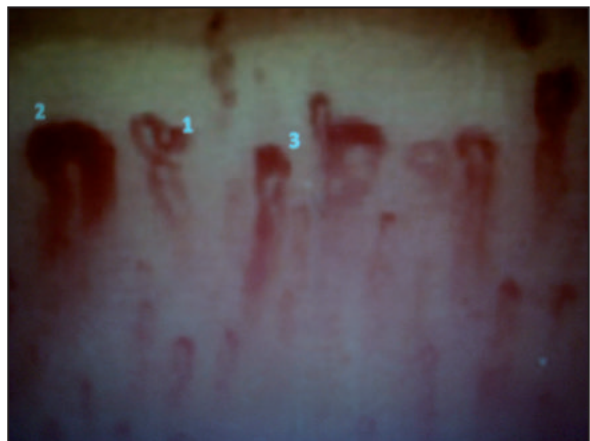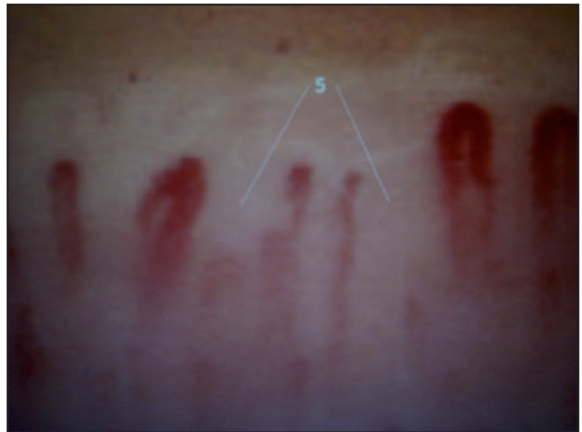


FIGURA 2

Principales anomalías en capilaroscopia. 1. Tortuosidades; 2. Megacapilares; 3. Tortuosidades.

**FIGURA 3**

Principales anomalías en capilaroscopia. 4. Hemorragias y trombosis.

**FIGURA 4**

Principales anomalías en capilaroscopia. 5. Zonas avasculares.

REFERENCIAS

1. **CUTOLO M, SULLI A, SECCHI ME, PAOLINO S, PIZZORNI C.** Nailfold capillaroscopy is useful for the diagnosis and follow-up of autoimmune rheumatic diseases. A future tool for the analysis of microvascular heart involvement? *Rheumatology* (Oxford) 2006; 45 (Suppl 4): iv43-iv46.
2. **CUTOLO M, PIZZORNI C, SECCHI ME, SULLI A.** Capillaroscopy. *Best Pract Res Clin Rheumatol* 2008 Dec; 22: 1093-1108.
3. **CUTOLO M, SULLI A, PIZZORNI C, ACCARDO S.** Nailfold videocapillaroscopy in systemic sclerosis. *J Rheumatol* 2000; 27: 155-160.
4. **SPENCER-GREEN G.** Outcomes in primary Raynaud's phenomenon. *Arch Intern Med* 1998; 158: 595-600.

5. NAGY Z, CZIRJAK L. Nailfold digital capillaroscopy in 447 patients with connective tissue disease and Raynaud's disease. *J Eur Acad Dermatol Venereol* 2004; 18: 62-68.

6. CORTES S, CUTOLO M. Capillaroscopic patterns in Rheumatic Diseases. *Acta Reum Port* 2007; 32: 29-36.

7. INGEGNOLI F, ZENI S, MEANI L, SOLDI A, LURATI A, FANTINI F. Evaluation of nailfold videocapillaroscopic abnormalities in patients with systemic lupus erythematosus. *J Clin Rheum* 2005; 11: 295-298.

CÓDIGOS DE PROCEDIMIENTOS Y MANUAL TARIFARIO EN REUMATOLOGÍA

YIMY F. MEDINA

INTRODUCCIÓN

En los años 1993, 1999 y 2000 se realizó por parte del Ministerio de Salud la reglamentación de los Códigos de Procedimientos en Salud, que fueron actualizados mediante la resolución 01896 de 2001(1). Desde entonces se han hecho algunas modificaciones en el documento con el fin de incorporar algunos procedimientos que no estaban inicialmente contemplados. A continuación se mencionan los códigos y las tarifas de algunos procedimientos relacionados con reumatología.

Códigos de procedimientos relacionados con reumatología, según el Manual de Clasificación Única de Procedimientos en Salud (CUPS)

Para la codificación de procedimientos se utiliza la Clasificación Única de Procedimientos en Salud, CUPS (Tabla1) (2). Los proveedores de salud deben informar a las EPS y éstas al Ministerio de la Protección Social los procedimientos realizados mediante el reporte del Registro Individual de Prestaciones de Salud, RIPS.

Cuando se requiere definir la tarifa en cuanto al código CUPS y se necesita el uso de recurso material o humano se deben modificar los códigos de la siguiente manera:

Ejemplo: Resección de tumor benigno de piel y/o tejido celular subcutáneo. Especial, de 2 a 3 centímetros. Código CUPS 864204A0.

Cirujano 864204A1, Anestesiólogo 864204A2, Ayudante 864204A3, Derechos de sala 864204A4, Materiales 864204A5, Sin cirujano 864204A6, Hospitalización 864204A7.

Tarifas de procedimientos de acuerdo al Manual de Tarifas del Seguro Obligatorio de Accidentes de Tránsito (SOAT) 2009 y al Manual de Tarifas del Instituto de Seguros Sociales (ISS) 2004.

TABLA 1.

| Clasificación única de procedimientos en reumatología. | |
|-------------------------------------------------------------------------------------------------------|--------------------|
| Nombre del procedimiento | Código CUPS |
| Aspiración articular | 819101A0 |
| Biopsia escisional de glándula salivar menor | 261201A0 |
| Biopsia escisional de piel, tejido celular subcutáneo, o mucosa (con sutura) | 860102A0 |
| Biopsia escisional de uña | 860103A6. |
| Biopsia de nervio o ganglio periférico | NCOC 041201A0 |
| Biopsia de nervio periférico (superficial o profundo) por vía percutánea | 041101A0 |
| Biopsia de piel con sacabocado y sutura simple | 860101A0 |
| Biopsia de tejidos blandos: músculos, tendón, fascia y bursa | 832100A0 |
| Bloqueo de nervio periférico | 053106A0. |
| Bloqueo de plexo braquial | 053102A0 |
| Bloqueo de plexo lumbo - sacro | 053103A0 |
| Bloqueo de unión mioneural | 053105A0 |
| Ecografía articular de hombro | 881630 |
| Ecografía articular de rodilla | 881640 |
| Ecografía de cadera pediátrica | 881670 |
| Ecografía de tejidos blandos en las extremidades inferiores. | 881620 |
| Ecografía de tejidos blandos en las extremidades superiores | 881610 |
| Inyección o infiltración de sustancia terapéutica dentro de bursa | 839600A0 |
| Inyección/Infiltración de esteroide | NCOC 992300 |
| Inyección o infusión modificadores de respuesta biológica | SOD 992800 |
| Monoquimioterapia (ciclo de tratamiento) | 992503 |
| Poliquimioterapia (ciclo de tratamiento) | 992509 |
| Quimioterapia de inducción | 992501 |
| Resección de tumor benigno de piel y/o tejido celular subcutáneo Área general de 0,5-1centímetro | 864102A0 |
| Resección de tumor benigno de piel y/o tejido celular subcutáneo Área general de 1 a 3 centímetros | 864103A0 |
| Resección de tumor benigno de piel y/o tejido celular subcutáneo Especial, hasta 0,5 centímetros | 864201A0 |
| Resección de tumor benigno de piel y/o tejido celular subcutáneo Especial, de 0,5 a 1 centímetro | 864202A0 |
| Resección de tumor benigno de piel y/o tejido celular subcutáneo Especial, de 1 a 2 centímetros | 864203A0 |
| Resección de tumor benigno de piel y/o tejido celular subcutáneo Especial, de 2 a 3 centímetros | 864204A0 |
| Sinoviolisis con radioisótopos (Itrio 90) | 922890 |

Es de anotar que los códigos del CUPS (Manual Único de Procedimientos) no corresponden a los mismos códigos del Manual de Tarifas del SOAT o del ISS. Los códigos CUPS son utilizados para la identificación y la clasificación de los procedimientos en salud. El Manual de Tarifas del SOAT y el Manual de Tarifas del ISS (Tabla 2) pretenden regular la relación contractual entre los prestadores de servicios de salud y las entidades responsables del pago de los servicios de salud prestados a la población a su cargo (por ejemplo, las EPS). Otro punto relevante es que los numerales y las letras de los códigos se implementaron en forma consecutiva y sin un significado preciso, por lo cual no es posible determinar qué significa cada uno de ellos o encontrar un orden y hacer que esta codificación sea entendible o fácilmente manejable, como sucede con las clasificaciones de procedimientos actuales (3, 4). Estas son algunas de las razones por las que se intenta implementar la nueva clasificación de procedimientos, para así poder unificar los códigos y los manuales de procedimientos.

TABLA 2.

| Tarifas de procedimientos en reumatología. | | | | | |
|--------------------------------------------|------------------------------------------------------------------------------|-----------------------|----------|------------------------|-----------------------------|
| Código SOAT | Nombre del procedimiento | Grupo quirúrgico SOAT | ISS 2004 | SOAT 2011 tarifa total | SOAT honorarios reumatólogo |
| 17811 | Biopsia de tejido sinovial | 5 | 159000 | 229800 | 104600 |
| 17812 | Biopsia de cápsula articular | 4 | 145100 | 179200 | 76900 |
| 17815 | Biopsia de músculo | 3 | 114600 | 152900 | 63300 |
| 17104 | Biopsia de nervio periférico superficial | 4 | 114600 | 179200 | 76900 |
| 17105 | Biopsia de nervio periférico profundo | 7 | 114600 | 337500 | 160700 |
| 17900 | Biopsia de piel y tejido celular subcutáneo, en otros sitios no clasificados | 2 | 86200 | 132400 | 52300 |
| 17304 | Biopsia de glándula salival | 4 | 290000 | 179200 | 76900 |
| 18200 | Artroscopia diagnóstica de cadera | 7 | 364800 | 776100 | 160700 |

TABLA 2.

| Tarifas de procedimientos en reumatología. | | | | | |
|---------------------------------------------------|------------------------------------------------------------------------------------------------------|------------------------------|-----------------|-------------------------------|------------------------------------|
| Código SOAT | Nombre del procedimiento | Grupo quirúrgico SOAT | ISS 2004 | SOAT 2011 tarifa total | SOAT honorarios reumatólogo |
| 18201 | Artroscopia diagnóstica de codo, muñeca, tobillo o temporomandibular | 6 | 252700 | 600700 | 137100 |
| 18202 | Artroscopia diagnóstica de hombro, rodilla o falanges | 5 | 159000 | 435800 | 104600 |
| 33601 | Monoquimioterapia (ciclo completo de tratamiento) | | 84300 | 201700 | |
| 33602 | Poliquimioterapia (ciclo completo de tratamiento) cualquier esquema de protocolo | | 140100 | 339900 | |
| 37203 | Infiltración intraarticular, de bolsa sinovial, ligamentosa, de neuroma o de punto muscular doloroso | | 5500 por punto | 11600 por punto | |
| 26105 | Bloqueo de nervio periférico | | 31000 | 64600 | |
| 26111 | Bloqueo de unión mioneural | | 31000 | 64600 | |
| 37201 | Artrocentesis o aspiración articular | | 15000 | 31400 | |

Ejemplo de aplicación de la tarifa SOAT 2011.

Biopsia de glándula salivar abierta. Código 17304. Grupo quirúrgico 4.

| | |
|------------------------------|-------|
| Derechos de sala: | 61100 |
| Honorarios anestesia (local) | 00 |
| Honorarios cirujano | 76900 |
| Material médico quirúrgico | 41200 |

A partir del Grupo quirúrgico 6 se reconocen honorarios para el ayudante de cirugía. Según el Manual de Tarifas del SOAT, se reconocen para procedimientos no cruentos (es decir sin apertura de pared o incisión, o con acceso por orificio natural), para biopsias por punción o para endoscopias, los siguientes elementos:

Derechos de sala: 45% del grupo quirúrgico que corresponda. Honorarios de cirujano: 100%.

Materiales (para el código 39305): 100%.

El código 39305 según el Manual de Tarifas del SOAT (Decreto 2423 de 1996, Artículo 55), corresponde al material de sutura y curación que se reconoce en los casos de procedimientos incruentos o no cruentos.

REFERENCIAS

- 1. BARDEY D, CASTAÑO R.** La regulación de tarifas en el sector de la salud en Colombia. *Rev Econ Inst* 2007; 9: 347-355.
- 2.** Compilación de Clasificación Unica de Procedimientos en Salud – CUPS. Disponible en: URL: <http://www.pos.gov.co/Paginas/cupspos.aspx>
- 3.** Manual de Tarifas del Seguro Obligatorio de Accidentes de Tránsito (SOAT). Disponible en: URL: www.alcaldiabogota.gov.co/sisjur/.../Norma1.jsp?i
- 4.** Diario Oficial 45478, 2004: Manual de Tarifas del Instituto de Seguros Sociales (ISS).